FACULTÉ DE MÉDECINE DE STRASBOURG

ANNÉE 1963 N°

THÈSE

présentée pour le Doctorat en Médecine

par

MANDARD Jean-Claude

né à DAMAS (Syrie)
le 26 juillet 1931

Contribution à l'Étude des tumeurs malignes du Parenchyme Renal de l'adulte

---

Président: Y. LEGAL, Professeur

FACULTÉ DE MÉDECINE DE STRASBOURG

ANNÉE 1963 N°

THÈSE

présentée pour le Doctorat en Médecine

par

MANDARD Jean-Claude

né à DAMAS (Syrie)
le 26 juillet 1931

Contribution à l'Étude des tumeurs malignes du Parenchyme Renal de l'adulte

Président: Y. LEGAL, Professeur

R. UNIV.
BIBLIOTHEEK
LEIDEN

FACULTE DE MEDECINE DE STRASBOURG

MM.

Doyen	FONTAINE
Doyen honoraire	CALLOT
Assesseur	CALLOT

- PROFESSEURS TITULAIRES -

Anatomie	MEYER
Anatomie Pathologique	N...
Biologie Médicale	KLEIN
Chimie Biologique	MANDEL
Embryologie	CLAVERT
Histologie	ARON M.
Histologie	ARON Cl.
Hématologie	WAITZ
Hygiène et Bactériologie	TULASNE
Médecine Légale et Médecine Sociale	CHAUMONT
Parasitologie et Médecine Tropicale	CALLOT
Pharmacologie et Médecine Expérimentale	SCHMID
Physiologie	KAYSER
Physiologie Appliquée	METZ
Physique Biologique	CHEVALLIER
Clinique Chirurgicale A	FONTAINE
Clinique Chirurgicale B	WEISS
Clinique Médicale A	WARTER
Clinique Médicale B	STAHL
Clinique Dermatologique	WORINGER
Clinique de Pédiatrie et Puériculture	SACREZ
Clinique Neurologique	THIEBAUT
Pathologie Nerveuse et Electroencéphalographie	ROHMER
Clinique Gynécologique et d'Accouchement	BURGER
Clinique Ophtalmologique	NORDMANN
Clinique oto-Rhino-Laryngologique	GREINER
Chaire de Clinique de Pneumo-Phtisiologie	OUDET
Clinique Psychiatrique	KAMMERER
Pathologie Chirurgicale	JUNG
Chaire de Thérapeutique	METZGER
Chaire d'Electro-Radiologie	GROS
Pathologie Expérimentale	STEPHAN
Stomatologie	VEDRINE
Hydrologie	N...

- PROFESSEURS SANS CHAIRE -

Physiologie	MARX
Anatomie	WINCKLER
Anatomie Pathologique	LE GAL
Hygiène et Bactériologie	MINCK
Histologie	MARESCAUX
Hématologie	MAYER G.

-=-=-=-=-=-=-=-=-

- MAITRES DE CONFERENCES AGREGES -

MM. APROSIO
BATZENSCHLAGER
CHAMBON
CHAMBRON
GREINER
KARLI
KIRN
KORITKE
LAVILLAUREIX
SCHAFF
WEILL J.D.

- A G R E G E S -

MM. BOCKEL
BOLLACK
BRONNER
BURGHARD
CHAMPY
DORNER
FINCKER
FRANK
GANDAR
HOLLENDER
ISCH
ISRAEL
JAHN
JUIF
KIENY
KLOTZ
LEVY J.M.
MANTZ
MARCOUX
MEHL
MULLER J.N.
MULLER P.
SCHNEEGANS
SCHWARTZ
WARTER P.
WEILL J.P.
WITZ
SIBILLY

- AGREGES LIBRES -

MM. BUCK, FORSTER, KUHLMANN D., KUNTZMANN, VOEGTLIN, BEYER.

- DIRECTEUR DE L'INSTITUT DENTAIRE -

M. VEDRINE

- CHARGES D'UN COURS D'ENSEIGNEMENT COMPLEMENTAIRE -

MM. HEHL J., TISSIER, MUGLER A., SINGER, MATHIS, Mme MAYER S., MOISE.

- PROFESSEURS HONORAIRES -

MM. BARRE
BENOIT
HANNS
KELLER
REDSLOB
ROHMER
ROEDERER
VAUCHER
VINTEMBERGER

La Faculté a arrêté que les opinions émises dans les dissertations qui lui sont présentées doivent être considérées comme propres à leurs auteurs, et qu'elle entend ni les approuver, ni les improuver.

SERMENT D' HIPPOCRATE

En présence des maîtres de cette école, de mes chers condisciples, je promets et je jure au nom de l'Etre Suprême d'être fidèle aux lois de l'honneur et de la probité dans l'exercice de la médecine. Je donnerai mes soins gratuits à l'indigent et n'exigerai jamais un salaire au-dessus de mon travail.

Admis dans l'intérieur des maisons, mes yeux ne verront pas ce qui s'y passe.

Ma langue taira les secrets qui me seront confiés et mon état ne servira pas à corrompre les moeurs, ni à favoriser les crimes.

Respectueux et reconnaissant envers mes maîtres je rendrai à leurs enfants l'instruction que j'ai reçue de leurs pères.

Que les hommes m'accordent leur estime si je suis resté fidèle à mes promesses. Que je sois couvert d'opprobre et méprisé de mes confrères si j'y manque.

-=-=-=-=-=-=-=-=-=-

A MES PARENTS

A MES AMIS

A MES COLLEGUES DE L'INSTITUT D'ANATOMIE PATHOLOGIQUE

A LA MEMOIRE DE NOTRE MAITRE

LE PROFESSEUR LOUIS FRUHLING

Il nous avait confié ce travail, nous lui devons notre vocation de Pathologiste.

Aucun témoignage ne saurait exprimer tout ce que nous lui devons.

A NOTRE PRESIDENT DE JURY DE THESE

MONSIEUR LE PROFESSEUR Y. LE GAL

Qu'il veuille trouver ici le témoignage de notre inaltérable attachement et notre profonde gratitude pour la confiance qu'il nous a toujours accordée.

A MONSIEUR LE PROFESSEUR AGREGE A. BATZENSCHLAGER

Qui nous fit découvrir les beautés de la méthode anatomo-clinique. Les bienfaits que nous retirons de son enseignement sont immenses. Nous ne saurions assez lui exprimer notre reconnaissance.

A MONSIEUR LE PROFESSEUR AGREGE F. STEPHAN

A MONSIEUR LE PROFESSEUR AGREGE P.J. BUCK

Que nous remercions de l'intérêt qu'ils nous portent en nous faisant l'honneur de juger ce travail.

A TOUS CEUX QUI ONT COLLABORE A CE TRAVAIL

Nous remercions particulièrement

MONSIEUR J. GINTZBURGER à qui nous devons l'iconographie de cet ouvrage.

MADAME A. THOMANN qui a eu la responsabilité de notre matériel histologique autopsique.

I- INTRODUCTION

Le polymorphisme des tumeurs rénales a donné lieu à de multiples classifications et interprétations histogénétiques.

Mais les données, plus récentes de la microscopie électronique comme celles de l'expérimentation animale, permettent de considérer que la plupart de ces tumeurs ont une même origine : le tube rénal.

Le but du présent travail est de montrer que du point de vue anatomique et clinique cette unicité est justifiée.

En outre, en utilisant 236 pièces de néphrectomie et 73 autopsies, ainsi que les données de la littérature, nous dégagerons les éléments morphologiques de pronostic les plus représentatifs.

Après un bref rappel de notions d'embryologie et d'histologie normale, nous aborderons successivement les points suivants :

- place des tumeurs malignes du parenchyme rénal de l'adulte dans l'ensemble des tumeurs malignes du rein et considérations générales sur ces tumeurs du parenchyme rénal de l'adulte.
- étude morphologique.
- histogénèse :
    - rappel historique
    - données de la microscopie électronique
    - faits expérimentaux concernant le problème des adénomes et de leur éventuel rapport avec les tumeurs malignes.
- étude morphologique des métastases.
- considérations anatomo-cliniques et physiopathologiques :
    - liées à la tumeur rénale
    - liées aux métastases.
- étude des éléments de pronostic.

II - ELEMENTS D'EMBRYOLOGIE ET D'HISTOLOGIE NORMALE

Avant d'aborder l'étude des tumeurs dérivées du néphron, il est indispensable de rappeler brièvement son origine embryologique, et quelques-unes de ses caractéristiques histo-physiologiques.

Les deux bourgeons urétéraux droit et gauche, émanations du canal de Wolff, induisent la formation de tubes épithéliaux dans la partie caudale du blastème rénal. L'extrémité distale de ces tubes coiffe une touffe capillaire; ses deux feuillets épithéliaux formeront les podocytes d'une part, l'épithélium de la capsule de Bowman d'autre part.

Lorsque ces tubes sont bien différenciés, ils sont constitués de trois parties fonctionnelles sécrétrices : le tube proximal, puis l'anse de Henle, enfin le tube distal. Ce dernier est raccordé aux éléments excréteurs d'origine wolffienne, différenciés en canaux collecteurs, puis en canaux de Bellini.

Donc, du glomérule à la terminaison des canaux sécréteurs existe un revêtement épithélial, reposant sur une basale.

Les cellules épithéliales tapissant la paroi externe des capillaires glomérulaires sont appelés podocytes. Elles ont une forme de "pieuvre" ; leurs bras portent à

l'extrémité un grand nombre de pédicelles (foot processes).

Dans le pôle vasculaire il y a une transformation graduelle des podocytes en épithélium bowmanien aplati, dont les cellules présentent quelques micro-villosités apicales.

Les cellules du tube proximal possèdent un pôle apical hérissé de villosités, évaginations du cytoplasme coiffé de la membrane cellulaire (bordure en brosse).

De profonds replis existent aussi au pôle basal.

Les mitochondries sont très nombreuses. Lorsque la résorption protéique est intense, (au cours de certaines néphroses par exemple), apparaissent de nombreux granules hyalins, dits d'athrocytose, et la bordure en brosse peut disparaître.

Le tube distal possède peu de villosités, mais est également riche en mitochondries.

Selon les états fonctionnels normaux ou pathologiques, toutes ces cellules épithéliales peuvent prendre des aspects clairs, acidophiles ou basophiles. Ces états sont réversibles ou non.

Les cellules du tube collecteur ont quelques rares villosités et relativement peu de mitochondries. Certaines d'entre elles sont normalement claires, d'autres sombres, ces deux aspects traduisant les étapes fonctionnelles différentes d'un même type cellulaire.

Les tumeurs du rein embryonnaire sortent du cadre de notre travail. seuls seront envisagés les problèmes concernant les tumeurs malignes épithéliales, nées du néphron.

III - G E N E R A L I T E S

Fréquence

Les cancers du rein, sans autre précision, sont très nombreux et variés. LUCKE (1957) sur un total de 200.830 autopsies trouve 621 cancers rénaux, soit 0,3 %. La fréquence de ces cancers, par rapport aux autres cancers viscéraux est de 2,2 %.

CUTLER (1952) estima la part des cancers rénaux dans la morbidité cancéreuse à 1,33 % ; leur part dans la mortalité cancéreuse à 1,52 %.

Le cancer du parenchyme rénal de l'adulte constitue environ 75 % des tumeurs malignes du rein en général, pour 8 % de tumeurs du parenchyme embryonnaire (adéno-sarcome ou tumeur de Wilms) , 10 % de tumeurs du bassinet.

Le tableau I résume un travail de FRUHLING et BLUM (1952) situant la place du cancer du parenchyme de l'adulte dans l'ensemble des tumeurs rénales examinées à l'Institut d'Anatomie Pathologique de Strasbourg.

Age

L'âge moyen au moment de la néphrectomie est de 56 ans chez la femme et de 59 ans chez l'homme.

L'âge moyen au moment du décès par cancer rénal est de 66,9 ans chez la femme et de 65,5 ans chez l'homme.

Les extrêmes, dans notre matériel, atteignent 6 ans et 83 ans (tableaux II et III).

Cette forme de cancer rénal est rare chez l'enfant (SCRUGGS, 1961).

Sexe

Il existe une nette prédominance pour l'homme : 2 cas chez l'homme pour 1 cas chez la femme en moyenne.

Race

Il n'existe pas de facteur racial connu.

Incidence familiaale

Elle est rare (BRINTON 1960).

Siège

Il est habituellement unilatéral. Les deux reins sont atteints avec une égale fréquence.

Il existe de rares cas de cancers bilatéraux : ils sont le plus souvent d'égal volume alors qu'il n'existe pas de métastases (FLICK 1958, POTAMPA 1960). Nous en avons un exemple dans notre matériel d'autopsie.

Association morbide

Le cancer du parenchyme rénal de l'adulte peut être associé à un rein polykystique unilatéral (FABRE et BOUISSOU 1958) ; à une maladie polykystique (TALLARGIO 1950), le cancer y est parfois double (HILLENBRAND 1957, BORSKI 1954, PUIGVERT 1958).

L'association existe également avec certaines affections neurologiques : sclérose tubéreuse (GOLJL 1961), maladie de Von Hippel-Landau (KAPLAN 1961), affections dans lesquelles les tumeurs sont habituellement plutôt mésenchymateuses.

Il a été rapporté quelques dizaines de cas associés à un rein en fer à cheval (KUSS 1958, PATOIR 1959, SERAFINO 1961 et SCHOUP 1962).

IV - MORPHOLOGIE

MORPHOLOGIE MACROSCOPIQUE

Il n'existe pas d'aspect particulier aux diverses variétés histologiques du cancer du parenchyme rénal de l'adulte.

Le pôle supérieur est le plus souvent atteint, puis le pôle inférieur, enfin la région moyenne (tableau IV).

Nous verrons que la séparation des adénomes et des épithéliomas est arbitraire. Statistiquement, la taille de 2 cm semble le critère le plus valable, bien que non absolu : deux de nos cas autopsiques mesuraient moins de 2 cm de diamètre et avaient déjà donné des métastases.

Plusieurs tumeurs dépassaient 15 cm, l'une d'elle atteignait 30 cm. Le diamètre de celles qui proviennent de pièces de néphrectomie est le plus souvent compris entre 5 et 10 cm (tableau V).

Il est intéressant de séparer trois formes macroscopiques : elles ont une traduction clinique et surtout radiologique propre. Ce sont :

- la forme circonscrite, nodulaire (photographies n° 1 et 2)
- la forme massive (photographies n° 3 et 3 bis)
- la forme kystique (photographie n° 4).

Forme circonscrite, nodulaire

C'est la plus fréquente. Les contours du rein sont relativement peu modifiés ; une grande partie du parenchyme reste intacte. La tumeur est une masse bosselée, de consistance très variable, le plus souvent molle, surtout si elle est de grande taille, éventualité habituelle pour les pièces opératoires.

Déjà sous la capsule rénale épaissie et hypervascularisée, la couleur transparaît : jaune pâle ou jaune soufre, bigarrée de rouge.

Cette bigarrure est encore plus frappante sur la surface de section divisée en lobules par des cloisons fibreuses. L'aspect est charnu, humide, sauf dans les territoires nécrotiques, jaunâtres et secs ; ou bien opalescent et myxoïde s'ils sont déjà organisés.

Le tissu tumoral peut être calcifié, ou encore creusé de pseudo-kystes dont les cavités sont remplies de gelée grumeleuse brun rougeâtre, d'une substance muqueuse filante, ou d'un liquide trouble hémorragique.

Les lobules tumoraux étirent les éléments d'un groupe caliciel, étranglent les collets, collabent leurs cavités sans les envahir nécessairement.

Si la tumeur est petite l'aspect est en général plus compact et homogène comparable à celui d'un adénome.

Autour de la masse principale, relativement bien limitée, existent souvent des nodules tumoraux secondaires.

Forme massive

Elle est plus rare et détruit entièrement le rein.

Forme kystique

Elle est encore plus rare et difficilement distinguée des grands kystes rénaux non néoplasiques. La tumeur est constituée par une ou plusieurs grandes cavités siégeant au pôle inférieur. Elle fait hernie sur la surface rénale. Les cavités sont remplies d'un liquide louche, jaunâtre, brunâtre ou hémorragique, souvent grumeleux. Leurs parois ne sont pas régulièrement minces comme celles des kystes simples. L'observation attentive permet de déceler de petits épaississements charnus caractéristiques. Fait plus banal, les calcifications y sont plus fréquentes que dans les autres formes.

Quelle que soit la forme macroscopique, mais plus volontiers dans les deux premières, il peut exister :

- un envahissement de la lumière de la veine rénale se poursuivant parfois dans la veine cave inférieure (photographie n° 5) et même dans l'oreillette droite.

- un envahissement capsulaire toujours difficile à apprécier en raison de la réaction inflammatoire qui relie la capsule à la tumeur.

- un envahissement du tissu périrénal, fixant le rein aux organes voisins ou au diaphragme.

- un envahissement lymphatique qui n'est appréciable que dans les ganglions.

MORPHOLOGIE MICROSCOPIQUE

Trois cellules fondamentales, entre lesquelles existent des formes de passage, sont observées dans les tumeurs du parenchyme propre du rein de l'adulte (Tableau VI)

- la cellule claire qui est la plus fréquente ;
- la cellule acidophile ;
- la cellule basophile, moins fréquemment associée aux précédentes.

Une variété constitue rarement une tumeur à elle seule. C'est sa prédominance qui permet de distinguer trois types de cancers :

1) l'épithélioma à cellules claires (hypernéphrome, tumeur de GRAWITZ) - photographies n° 6 et 7.

La faible colorabilité de la coupe est frappante au faible grossissement. Celui-ci permet de voir le groupement de trois structures élémentaires d'agencement varié selon les tumeurs.

- lobules et cordons pleins anastomosés,
- tubes à lumière plus ou moins large souvent remplie de sang,
- végétations papillaires.

Ces trois éléments sont engaînés dans un réseau capillaire extraordinairement riche. Ils sont séparés par des cloisons d'épaisseurs variées contenant des vaisseaux hypertrophiés par une hyperplasie souvent considérable des fibres musculaires de la média. Celles-ci peuvent s'effilocher en plages tourbillonnantes ou fasciculées dans le stroma (photographie n° 8).

Tantôt l'aspect général est celui d'une glande endocrine, tantôt celui tubulaire d'une glande exocrine, tantôt enfin celui d'un pseudo-angiome avec papilles baignant dans la lumière des cavités remplies de sang.

Au fort grossissement, les cordons et lobules apparaissent formés de cellules claires. Celles-ci sont souvent de grande taille (20 mu), parfois de petite taille (7 mu). Elles sont polygonales ou cylindriques étroitement contiguës. Les noyaux sont petits et denses, généralement basaux. Le cytoplasme

apparaît optiquement vide en technique courante ; ceci est du à l'abondance de glycogène et de lipides. La coloration au mucicarmin peut-être faiblement positive.

Les tubes souvent remplis de sang sont bordés des mêmes cellules de forme plus volontiers cylindriques. Le pôle apical est parfois bombé, le cytoplasme devient alors en partie acidophile et finement granuleux. Par places, l'acidophilie est intense dans toute la cellule qui devient irrégulière, se pédiculose en forme de raquette.

Les papilles sont également recouvertes surtout de cellules claires, mais les cellules acidophiles y sont plus nombreuses que dans les deux structures précédentes.

2) <u>l'épithélioma à cellules acidophiles</u> (hypernephroïdes Karcinom, Granular cell tumour) - photographie n° 9.

Il a la même structure élémentaire que l'épithélioma à cellules claires, mais il est plus souvent tubulaire et papillaire. Les cellules acidophiles sont plus fréquemment irrégulières.

± Tumeur de Riopelle (photographie n° 10)

Il faut mentionner une tumeur particulièrement rare connue sous les noms "d'hypernéphrome vrai", de tumeur de Riopelle, d'oncocytome. Son histogénèse très discutée sera envisagée plus loin.

Dans cette tumeur, de grandes cellules polygonales, régulières, acidophiles sont juxtaposées en vastes nappes. Les membranes cellulaires épaisses semblent rigides. Le cytoplasme est très finement grenu laissant un halo clair autour du noyau. Celui-ci est relativement petit, très chromophile. Il existe de très rares cavités glandulaires et quelques formations cordonales.

L'ensemble évoque un épithélioma malpighien sans cadres clairs ni ponts d'union.

Le glycogène est peu abondant, les lipides manquent parfois.

3) l'épithélioma à cellules basophiles (épithélioma à cellules sombres, dark-cell tumour, et également granular cell tumour).- photographies n° 11 et 12.

Ils sont presque tous de structure papillaire. Les axes des papilles sont grêles, parfois gonflés de fibrose hyaline dont on saisit l'origine sur certaines coupes : organisation de thromboses pariétales dans les vaisseaux des axes, ou d'exsudats d'origine sanguine. Certaines des thromboses se rétractent en petits nodules densifiés, qui se chargent progressivement de calcium et forment de véritables calcosphérites.

Les cellules basophiles sont petites, cylindro-cubiques. Les noyaux sont basaux, petits et chromophiles. Le cytoplasme très dense est sombre, il contient souvent de nombreux grains d'hémosidérine.

L'existence de cellules spumeuses est habituelle dans les épithéliomas à cellules basophiles : grandes, polygonales, régulières ; leur cytoplasme est finement granuleux, très pâle. Elles sont disposées en travées à l'extérieur de la basale épithéliale, ou en amas nodulaires analogues à ceux que l'on voit dans les villosités des "vésicules fraises". La coloration des graisses y est positive ; ces cellules spumeuses contiennent des esters de cholestérol biréfringents. Ce seraient des macrophages (LEARY 1950).

Les trois formes cellulaires claire, acidophile et basophile sont rarement associées dans une même tumeur. Les deux groupements les plus fréquents sont : cellules claires et cellules acidophiles, cellules basophiles et cellules claires.

Les descriptions précédentes correspondent aux formes typiques qui permettent d'évoquer d'emblée la nature rénale de la tumeur. Mais il est capital de connaître les formes très peu différenciées qui peuvent en imposer pour un sarcome lipoblastique, fusocellulaire ou plus souvent

leiomyoblastique (photographie n° 13). Les cellules perdent leur cohésion, deviennent plus acidophiles, polymorphes. Elles sont souvent multinucléées, monstrueuses, fréquemment en mitoses anormales. Les noyaux irréguliers contiennent un ou deux volumineux nucléoles très réfringents, ayant parfois l'aspect d'inclusions nucléaires.

Lorsque les cellules sont fusiformes, le polymorphisme peut être moins accentué et les monstruosités plus rares.

Sur la base de ces variations morphologiques cytologiques, BRODERS a tenté de classer les tumeurs du parenchyme rénal en quatre grades, des plus différenciées sans signes histologiques de malignité aux plus anaplasiques, avec mitoses et monstruosités. Cette classification très stricte et subjective ne permet de présumer un pronostic que dans les cas extrêmes, qui correspondent aux grades I et IV.

Certains aspects histologiques particuliers doivent être précisés maintenant :

- dans le cytoplasme des cellules tumorales, surtout acidophiles, existent souvent des granules protéiques condensés P.A.S. positifs tout à fait semblables aux gouttelettes d'athrocytose du néphron en état d'hyperactivité (photographies n° 14 et 15).

- peuvent se voir encore des grains d'hémosidérine, surtout dans les cellules basophiles, localisés de préférence dans l'apex, particulièrement si la lumière contient du sang (photographie n° 12).

- très rarement existent des images d'inclusions évoquant la présence d'un virus (Mac CLURE 1951).

LE STROMA

Il est variable d'un cas à l'autre. Généralement il est dispersé et très vascularisé. Souvent cependant il est abondant, soit très cellulaire, soit au contraire riche en collagène. Il peut prendre un aspect myxoïde lorsqu'il correspond à un certain stade de l'organisation de foyers de nécrose. Ce stroma peut être encore calcifié ou même contenir, au contact de larges vaisseaux, des îlôts d'os métaplasique.

Lorsque la tumeur dépasse 7 cm il existe presque toujours des images d'envahissement lymphatique ou veineux.

Les limites des nodules tumoraux sont en général précises. Le parenchyme voisin est comprimé, certains tubes s'atrophient, entourés de fibres conjonctives tassées. Au voisinage de la pseudo-capsule ainsi constituée, on peut voir dans presque toutes les tumeurs dépassant 5 cm des dilatations lacunaires correspondant vraisemblablement à des lymphatiques bloqués.

V - HISTOGENESE

Si les adénomes et cancers à cellules basophiles ont été rapportés depuis longtemps (WALLEYER 1867, KLEBS 1869) à une hyperplasie ou à une néoplasie des tubes rénaux, il n'est pas un seul élément mésenchymateux ou épithélial qui n'ait été proposé comme origine des adénomes et cancers à cellules claires et acidophiles. La plupart de ces théories histogénétiques ont eu une courte audience :

- PUHR conçoit une origine endothéliale et même réticulo-endothéliale pensant ainsi rendre compte de l'extrême vascularisation des tumeurs rénales et de leurs propriétés "phagocytaires" (en fait accumulation de grains protéiques et d'hémosidérine).

- FASSKE (1955) suggère un développement à partir de cellules thécales analogues à celles de l'ovaire.

D'autres théories ont retenu et retiennent encore l'attention :

- APITZ (1944) décrit des "strumes" rénales qui seules contiendraient des cellules véritablement claires. Elles se distingueraient des adénomes par des critères très subtils (l'argumentation de cet auteur est développée en 50 pages).

en particulier leur relative grande taille, l'absence de lésions cicatricielles dans le rein, leur aspect compact. Leur structure est identique à celle des cancers de GRAWITZ, quoique leurs cellules soient plus petites. Ces "strumes" auraient une origine dysontogénétique et correspondraient à des restes inemployés du mésoderme primitif qui forme les ébauches cortico-surrénaliennes et rénales.

- MASSON (1956) dans la deuxième édition de son ouvrage : "Les tumeurs humaines", soutient encore la conception d'APITZ.

- FEYRTER (1938) décrit un système diffus de cellules claires de signification endocrine. (Dans le pancréas elles sécrétent le glucagon, dans l'intsstin ce sont les cellules entérochromaffines, dans le rein les ilôts de Becher, etc...) Ainsi les tumeurs à cellules claires du rein seraient des carcinoïdes des ilôts de Becher. Dans cette conception, les métastases des cancers à cellules claires sont considérées comme des tumeurs multiples.

- PAGES (1955) reprend cette théorie, étend le système de FEYRTER aux oncocytes d'Hamperl. Il affirme leur double potentialité évolutive épithéliale et mésenchymateuse, ainsi que leur origine mésectodermique à partir des crêtes neurales. Cela expliquerait les diverses modalités évolutives des cellules claires en cellules acidophiles (oncocytaires), en cellules fusiformes (leiomyoblastiques).

En fait, toute l'histoire des tumeurs du rein est dominée par la lutte qui oppose les partisans de la théorie de GRAWITZ et ceux de la théorie de SUDECK :

- GRAWITZ (1883) sépare de ce qui était qualifié de lipome du rein (VIRCHOW 1853) de petites tumeurs à cellules claires de moins de 5 cm. Leur situation était corticale, leur évolution exceptionnellement maligne. GRAWITZ leur assigne une origine surrénalienne ectopique. L'année suivante il étend sa conception aux tumeurs malignes de même structure. Cette nouvelle théorie marquait un progrès réel à l'époque. Elle fut adoptée avec enthousiasme par de nombreux auteurs dont LUBARSCH en particulier, et encore récemment par CHWALLA.

Les arguments développés sont les suivants :

- les îlots de surrénales aberrantes sont fréquents sur la surface rénale. Ils ont été trouvés :
8 fois sur 300 autopsies par LUBARSCH, 31 fois sur 872 autopsies par NEWCOMB, 261 fois sur 4309 autopsies par APITZ,
10 fois sur 200 autopsies par REESE et WINSTANLEY.

- les tumeurs à cellules claires se développent d'abord dans la corticale rénale, nettement séparées du parenchyme rénal.

- les cellules tumorales ont une morphologie qui les distingue de celle des tubes rénaux, en particulier par l'aspect de leur contenu lipidique abondant et leur disposition fréquemment cordonale.

- la structure endocrine rappelle celle des surrénales.

Mais dès 1893 SUDECK plaide contre l'origine surrénalienne, en faveur d'une histogénèse partant des tubes rénaux. Ce que l'on appelle restes surrénaliens seraient en fait des adénomes, des cancers à cellules claires, des adéno-cancers : "Bei der Untersuchung der selben "Tumoren" bin ich zu der Ansicht gelangt dass, sie sämmtlich als Nierenadenome anzusehen sind und dass, auch die Strumen Grawitz's wenigstens zum grössten Theil Nierenadenome sind". Bien plus ces tumeurs à cellules claires ne se sépareraient pas des adénomes papillaires, dont il existerait une variété maligne :

"Die knotigen Krebse der Niere sind, soweit sie nicht überhaupt als Adenome anzusehen sind, aus Adenomen entstanden, also Adeno-Karzinomen " (SUDECK)

Après une nouvelle attaque par STOERCK (1908) l'opposition à la théorie de GRAWITZ rallie de plus en plus de partisans. Leur argumentation est la suivante :

- il est difficile de faire la différence entre les cellules surrénaliennes et celles de l'épithélium rénal surchargé de graisses.

- les dispositions papillaires, fréquentes dans les tumeurs de GRAWITZ sont rares dans les tumeurs de la surrénale.

- les inclusions surrénaliennes vraies sont exceptionnelles surtout situées au pôle supérieur.

- l'action hormonale des tumeurs du rein est exceptionnelle (KLIMPEL 1959), et moins fréquente que dans d'autres tumeurs malignes (BAGSHAWE 1960, RIGGS 1961, de GENNES 1962).

- enfin, l'analyse chimique n'a pas révélé de corticoïdes (ROSSO 1954).

Avec l'abandon de la théorie de GRAWITZ se posait à nouveau le problème de l'origine des tumeurs à cellules claires et acidophiles. "La porte était ouverte aux imaginations" (OBERLING). Nous avons vu qu'il existe peu d'éléments épithéliaux mésenchymateux adultes ou embryonnaires auxquels on n'ait attribué l'origine de cette tumeur.

En 1960, OBERLING qui a toujours tenté de mettre en évidence l'origine rénale de l'hypernéphrome, en étudie 8 cas au microscope électronique. Il observe :

- une multiplication très importante des mitochondries. Celles-ci sont souvent gonflées et pâles. Elles sont cependant moins nombreuses dans les cellules contenant beaucoup de glycogène ;

- de profonds replis de la membrane plasmique partant du pôle basal de la cellule ;

- l'apparition de glycogène parallèlement au développement de ces formations. Il forme des plages à contraste faible qui par leur abondance peuvent rendre la cellule méconnaissable. Apparition également de dépôts de graisse ;

- des microvillosités au pôle apical qui représenteraient une forme de bordure en brosse. Elles y sont souvent éparses ; mais cette disposition se voit dans les épithéliums proximaux lors de néphrose (DAGAARD, PEDERSON 1961).

- une basale strictement semblable à des tubes rénaux.

Ces observations permettent d'affirmer l'origine rénale de la tumeur de GRAWITZ, essentiellement du fait de l'existence

- de ces profonds replis de la membrane plasmique basale. Ces formations ne s'observent en effet que dans les cellules où les échanges liquidiens sont très importants (plexus choroïdes et corps ciliaires) et seraient tout à fait typiques dans les cellules du néphron (RHODIN 1954, PEASE 1955).

- de microvillosités et de l'existence d'une membrane basale semblable à celle des tubes rénaux.

Les autres éléments décrits correspondent à diverses étapes physiologiques des cellules tumorales. Ainsi se comprennent les aspects histologiques divers décrits au chapitre consacré à la morphologie :

- les cellules claires accumulent du glycogène et de la graisse ;

- elles sont capables de résorber et d'accumuler des substances protéiques pouvant provenir des épanchements sanguins à l'intérieur des tubes, avec possibilité d'adjonction de dérivés de l'hémoglobine c'est-à-dire des granules d'hémosidérine. Dans ces cas, les cellules marquent une tendance à l'acidophilie comme dans les aspects de résorption intense de l'épithélium rénal.

Histogénèse des tumeurs à cellules basophiles

L'histogénèse des tumeurs à cellules basophiles n'a pas reçu encore de solution définitive, mais de nombreux arguments morphologiques et expérimentaux tirés de l'étude des adénomes rendent également l'origine rénale vraisemblable.

Les adénomes rénaux sont des tumeurs bénignes non encapsulées, du parenchyme rénal de l'adulte. Ils sont

composés de cellules régulières tout à fait semblables à leurs homologues des tumeurs malignes de grade I de BRODERS. Leurs propriétés histochimiques sont les mêmes. Le type le plus fréquent est à cellules basophiles, mais les associations avec les deux autres types cellulaires clair et acidophile sont fréquentes (photographies n° 16 et 17). APITZ (1944) étudie 4309 autopsies et trouve 703 adénomes dans 305 reins ; la plupart siègent dans des organes scléreux chez des sujets de plus de 44 ans. Il n'en avait pas été trouvé au-dessous de l'âge de 15 ans, non plus d'ailleurs que des inclusions surrénaliennes. Les photographies de ces inclusions surrénaliennes publiées dans le même article peuvent être considérées aujourd'hui comme des adénomes : il s'y différencie des structures tubulaires et même papillaires.

Ces adénomes sont de petite taille en général. Il existe quelques exemples de poids importants atteignant même 11 kgs (CRISTOL 1950). Mais s'agit-il vraiment là de tumeurs bénignes ou de néoplasmes malins de grade I de BRODERS, il est impossible de le dire. Ils siègent dans le cortex soit sur la surface, soit en profondeur. Leur couleur varie du jaune au gris, ils sont souvent multiples (LEARY 1959, MASSEY et BALØ 1962).

On les a vu se développer à partir de tubes dans les conditions expérimentales suivantes :

- chez le hamster mâle par injection d'oestrogènes (KIRKMAN et BACON 1959), de virus (NEGRONI 1961).

- chez le poulet (CARR 1960, CHOUROULINKOV 1959) par infection virale.

- chez la grenouille (LUCKE 1934) par infection virale. L'étude au microscope électronique (FAUWCETT 1956) a révélé la présence de corps d'inclusions dans le noyau et le cytoplasme.

- chez la souris par irradiation (BERDJIS 1959, ROSEN 1961), par utilisation de sels de plomb (ZOLLINGER 1953), de diméthyl-nithrozamine (ZAK 1960).

Les diverses tumeurs ainsi provoquées pouvaient contenir les trois types cellulaires basophile, clair et acidophile. Certaines donnaient des métastases sans qu'on puisse toujours observer des signes histologiques de malignité.

Il est possible que certains adénomes et même quelques tumeurs malignes naissent de l'épithélium bowmanien qui est une différenciation particulière de l'épithélium du tube rénal :

- il existe chez la souris un dimorphisme sexuel entre l'épithélium bowmanien de la femelle, qui est endothéliforme et celui du mâle qui est cubique. L'irradiation des souris

femelles provoque chez une partie d'entre elles la transformation de l'épithélium endothéliforme en un épithélium cubique de type mâle, puis en épithélium cylindrique. Ces nouvelles cellules colonisent la partie juxta-glomérulaire du néphron, forment des papilles hyperplasiques, puis de véritables adénomes, le plus souvent à cellules basophiles (BERDJIS 1959).

- de rares exemples de telles hyperplasies bowmaniennes existent chez l'homme, sans aller cependant jusqu'à la formation d'adénomes. Elles coexistent parfois avec un cancer extra-rénal : cancer du poumon (ABAMAS 1900), cancer du cortex surrénalien (CHAPELL et PHILLIPS 1950), cancer de la vésicule biliaire (EISEN 1946). Mais cette adénomatose bowmanienne peut survenir isolément, cryptogénétique (FINCKH et JOSKE 1954, GORDON 1962).

Ainsi semble établie l'origine des tumeurs à cellules claires, acidophiles et basophiles à partir de l'épithélium de n'importe quel segment du néphron.

La rare tumeur de Riopelle, dont nous avons déjà vu la morphologie est une tumeur à cellules acidophiles d'aspect oncocytaire, décrite par STOUT (1932). RIOPELLE (1944, 1951) a proposé d'en faire une entité particulière dérivée d'un fibro-myo-lipome et caractérisée par une évolution lente de 2 à 13 ans. Jusqu'alors, ces "oncocytomes" étaient interprétés soit comme des tumeurs du parenchyme rénal, soit

comme des tumeurs d'origine rénale vraie ("true hypernephroma") soit comme des tumeurs d'origine bellinienne. Ils peuvent coïncider avec les fibro-myo-lipomes. Des ressemblances entre certaines cellules de l'une et l'autre tumeur ont suggéré à RIOPELLE la nouvelle hypothèse histogénétique qui n'a pas encore reçu confirmation. D'une certaine manière, cette histogénèse rejoint celle proposée par PAGES (1955).

VI - ETUDE MORPHOLOGIQUE DES METASTASES

33 des 73 cancers du parenchyme rénal de l'adulte, vérifiés à l'autopsie, ont donné des métastases, soit un taux de 45 %.

- Leur répartition topographique figure dans le tableau VII

- Les types histologiques des tumeurs primitives et de leurs métastases figurent dans le tableau VIII ;

- Les corrélations entre les dimensions de la tumeur primitive et les métastases figurent dans le tableau IX.

Le problème des métastases est lié à celui des greffes intracapillaires à distance des cellules de la tumeur primitive, c'est-à-dire finalement à leur cohésion (WEISS 1960). Il semble que plus la forme histologique est typique (dans le cas présent cordonale ou tubulaire avec cellules très régulières), plus la cohésion des cellules est grande. Dans les formes tubulaires et surtout papillaires, de nombreux grumeaux cellulaires flottent dans les espaces remplis de sang. Dans les formes anaplasiques pseudo-sarcomateuses les cellules s'isolent les unes des autres. On conçoit comme le suggère le tableau VIII que ces particularités favorisent la dissémination.

La voie métastatique dominante dans le cancer du rein, est la voie veineuse cave, qui répond au type III de WALTHER. Entraînés dans les veines rénales intraparenchymateuses, les cellules et amas cellulaires atteignent les cavités cardiaques droites. Ces éléments rencontrent un premier filtre, le poumon. La plupart y dégénèrent. Ceux qui s'y greffent sont d'abord fixés à la paroi capillaire par un thrombus, lui-même recouvert d'endothélium. Les cellules néoplasiques ainsi rejetées dans le tissu pulmonaire (FISHER 1961) croissent et envahissent les veines pulmonaires. Elles libèrent à leur tour de nouvelles cellules dans la grande circulation où elles pourront donner des métastases ubiquitaires. Le tableau VII rend compte de la prédominance du siège pulmonaire (WALTHER 1948, BALOGH 1960, LUCKE 1957, RICHES, GRIFFITHS, THACKRAY 1951).

WALTHER pose en principe qu'il n'existe pas de métastases cliniquement "solitaires" sans atteinte pulmonaire. Il existe cependant des exceptions : court circuit par les veines du système de BATSON, qui conduit directement aux vertèbres d'une part, au système nerveux d'autre part (BATSON 1940, WOHL 1956).

La voie lymphatique suit les vaisseaux arqués, conduit au hile rénal dont les ganglions sont envahis dans 25 % (BALOGH 1960) à 57 % LUBARSCH 1922) des cas.

Exceptionnellement des ganglions à distance peuvent être envahis.

La voie rétrograde lymphatique est quelquefois invoquée pour expliquer la présence de métastases urétérales, vaginales, ovariennes, etc... Il n'aurait jamais été trouvé d'envahissement lymphatique évident dans l'aire immédiatement adjacente à la tumeur secondaire ; d'autre part, le drainage lymphatique du rein et de l'uretère ne formerait pas un système continu (ASBEHOUSE 1960). Il est plus probable, comme le pensait WILLIS (1952) qu'il s'agit d'une voie veineuse rétrograde ou plus simplement de la voie hématogène habituelle.

La voie métastatique canalaire donne lieu à d'exceptionnelles greffes dans la vessie et dans l'uretère (HESLIN 1955, ASBEHOUSE 1956).

Le tableau IX indique qu'il existe une relation entre la taille de la tumeur primitive et la présence de métastases. Cette relation a été mise en évidence par BELL (1938) pour les cancers du rein, mais existe aussi pour d'autres cancers, de la mamelle par exemple, le risque de dissémination métastatique étant proportionnel à la durée d'évolution de la tumeur (COLLINS 1962).

BELL étudiant 149 tumeurs de GRAWITZ aboutit à la conclusion suivante :

- les tumeurs de moins de 1 cm de diamètre ne métastasent jamais ;

- jusqu'à 3 cm elles métastasent exceptionnellement ;

- entre 3 et 5 cm, 7 % donnent des métastases ;

- au-dessus de 5 cm, 72 % donnent des métastases.

La morphologie macroscopique des métastases est le plus souvent semblable à celle de la tumeur mère. Parfois, dans le poumon en particulier, l'aspect est celui encéphaloïde d'un sarcome.

Les métastases osseuses sont en général monostotiques, ostéolytiques et centrales. Elles siègent surtout sur les os plats, la région métaphyso-diaphysaire des os longs (COPELAND 1931, SCHINTZ 1956, OLMER 1954). Les estimations de fréquence sont assez constantes avec les auteurs : COPELAND 34 % (matériel chirurgical) ; LUBARSCH 32 % (matériel autopsique); SCHINTZ 30 % (matériel mixte) ; WALTHER 21 % (matériel autopsique).

Il existe une forme très particulière aux os plats, essentiellement au sternum. Cette forme tire son intérêt, nous le verrons plus loin, de sa symptomatologie. Elle correspond à un aspect angiomateux (ESCHNER 1908, KINSELLA 1947, VOEGTLIN 1954, VIETA et MAIER 1962).

Bien qu'il existe une certaine correspondance histologique entre la présence de métastases et la structure de la tumeur primitive, en pratique, il est difficile de prévoir, d'après la seule histologie quelle tumeur a le plus de chances de donner des métastases. L'aspect d'une tumeur de GRAWITZ est essentiellement variable d'un point à un autre et l'on sait qu'une tumeur histologiquement bénigne peut donner des métastases. Inversement, une tumeur histologiquement maligne (irrégularités cellulaires, monstruosités, mitoses) peut n'en pas donner.

Une identité histologique entre la tumeur et ses métastases est souvent réalisée, mais le tableau VIII indique cependant la relative fréquence de formes très différentes. On observe surtout dans le poumon, des formes pseudo-sarcomateuses par exemple dans lesquelles on peut, en cherchant minutieusement, mettre en évidence quelques cellules claires typiques. La photographie n° 18 représente une biopsie de l'extension musculaire d'une métastase osseuse : l'aspect fusiforme et la teneur en graisses en avaient imposé pour un sarcome lipoblastique. La photographie n° 19 représente une métastase compacte acidophile d'un épithélioma papillaire basophile.

Un dernier point mérite d'être souligné : comme il est de règle dans les métastases cérébrales, celles d'origine rénale sont généralement uniques et plus volontiers situées dans les lobes occipitaux (LARUE 1953, MASBERNART 1961).

Au terme de cette étude morphologique, nous pouvons faire quelques remarques anatomo-cliniques.

VII - REMARQUES ANATOMO-CLINIQUES ET RADIOLOGIQUES

HEMATURIES

L'hématurie indolore est un symptôme initial fréquent. Son taux diversement estimé de 25 à 90 % avec une moyenne correspondant à celle de RICHES, de GRIFFITHS et THACKRAY de 46 % (1951).

La cause la plus commune n'est pas une ulcération des voies pyéliques, mais plutôt une rupture de petites varices de la papille provoquées par la compression tumorale.

La tumeur siège-t-elle d'emblée près d'un calice, ce symptôme peut être précoce. Il peut n'être que passager et une nouvelle manifestation de la tumeur pourra ne se produire qu'après des années.

Toute hématurie initiale n'est pas nécessairement précoce. Une tumeur corticale de croissance lente peut déjà avoir atteint un volume important lors de la première hématurie.

DOULEURS

La douleur est généralement attribuée à la distension de la capsule rénale, mais pour DEMEL (1933) elle n'existerait que s'il y a des métastases ganglionnaires, celles-ci comprimant le plexus lombaire. Dans ces conditions la douleur serait d'un mauvais pronostic. Sa fréquence est diversement appréciée de 20 à 60 %. Elle peut revêtir la forme d'une véritable colique néphrétique et traduit l'existence de caillots sanguins ou plus exceptionnellement d'une lithiase associée.

MASSE TUMORALE PALPABLE

En moyenne, une tumeur rénale ne devient perceptible à la palpation que si elle dépasse 8 cm. Encore celle de siège polaire supérieur est-elle plus tardivement révélée. La fréquence de ce symptôme est estimée de 6 à 33 %, bien que BEER (1959) l'ait signalé dans 85 % de cas. Il s'agit d'un signe tardif (OWEN 1953, EVANS 1961).

FIEVRE

En l'absence de toute infection, le cancer du rein se traduit souvent par de la fièvre, dans 10 % des cas pour ISRAEL (1911) à 56 % pour Mac CAGUE (1940). Certains

auteurs ont trouvé une corrélation entre l'apparition de ces symptômes et le type histologique de la tumeur :

- 45 % de cas fébriles dans les tumeurs à cellules claires,
- 10 % de cas fébriles pour les tumeurs acidophiles.

La fièvre apparaîtrait souvent avant que le cancer ne soit palpable (VOUTE 1959).

NICHOLSON (1927) rapportait cette fièvre à la résorption de produits de nécrose dans les tumeurs de grande taille, ou peut-être un facteur intrinsèque indéterminé.

RADIOLOGIE

L'analyse morphologique des tumeurs du parenchyme rénal de l'adulte permet de comprendre leur traduction radiologique (tableau X).

- La forme circonscrite polaire, déforme un groupe caliciel par : étirement, divergence , désorientation ou amputation.

- La forme massive aplatit, étire l'ensemble des calices, les désoriente et l'aspect peut être celui d'un rein polykystique. Si la destruction est totale, il n'y a plus de sécrétion rénale.

- La forme kystique est pratiquement indiscernable d'un kyste solitaire. Il peut y avoir les mêmes signes radiologiques que dans la forme circonscrite, sans amputation cette fois, ou bien pas de traduction radiologique en raison de la situation généralement corticale, polaire inférieure, du cancer kystique.

Dans tous les cas les cavités excrétrices peuvent être envahies et se manifester sur le cliché par un "grignotage" des bords de l'image pyélocalicielle. Un bourgeon cancéreux intrapyélique déterminera l'apparition d'une lacune.

L'envahissement de la veine rénale peut se traduire par une absence de sécrétion : 30 % des reins tumoraux,

muets à l'urographie intraveineuse, ont une veine rénale obstruée (RICHES, GRIFFITHS, THACKRAY 1951).

L'urographie et la pyélographie rétrograde, en dehors de l'existence d'images de "grignotage", d'amputation, ou de petites calcifications irrégulières, ne permettent pas de poser un diagnostic de tumeur. En effet, les autres images peuvent être dues à de simples kystes. Des clichés d'urographie intraveineuse et de pyélographie rétrograde de kystes et de cancers rénaux ont été présentés à cinq radiologistes expérimentés de l'Hôpital Cornell (New-York). Le diagnostic correct n'a été posé que dans 50 % des cas, encore l'accord des cinq spécialistes n'était-il réalisé que pour 10 % des images radiologiques (EVANS, HALPERN, FINBY 1961).

L'aortographie peut trancher dans un plus grand nombre de cas : les kystes vrais ou tumoraux n'ont pas de vascularisation centrale, alors que les tumeurs de GRAWITZ en ont une. Mais c'est la néphrotomographie qui semble de loin l'examen le plus précis puisque sur 500 cas EVANS et CHYNN affirment 94 % de diagnostics exacts (1960).

EPREUVES DE LABORATOIRE

Des modifications physiopathologiques liées à la présence du cancer du parenchyme rénal ont enrichi la batterie des épreuves diagnostiques dans ces cas douteux.

- le test à la C réactive protéine (±) serait positive chez les malades affectés de cancer, négatif chez les porteurs de kystes bénins. HOLM et POMPEIUS (1961) trouvent la première relation dans 34 cas de cancers rénaux sur 41 explorés, soit 80 %, la deuxième relation dans 30 cas de kystes bénins sur 31 explorés. Ce chiffre de 80 % est confirmé par les travaux de LJUNGREN (1961). Cette apparition de la C réactive protéine va de pair avec l'élévation des fractions électrophorétiques α 1 et α 2, ainsi qu'avec l'augmentation de la vitesse de sédimentation (BÖTTIGER 1960).

Des modifications physiopathologiques peuvent exister isolées sans attirer directement l'attention sur le rein, ou liées à des manifestations non urologiques. Celles-ci seraient fréquentes selon MELICOW (1960) avec 30 % des cas (matériel chirurgical).

(±) La C-réactive protéine est une protéine qui apparaît dans presque tous les états inflammatoires et tumoraux malins. Elle se combine avec le polysaccharide C du pneumocoque. Ce n'est pas un anticorps.)

Dans un matériel autopsique ce pourcentage de manifestations aberrantes s'élève considérablement.

La symptomatologie peut alors emprunter aux organes de voisinage surtout digestifs, par compression, plus rarement par envahissement.

Certaines manifestations de nature endocrinienne ont retenu l'attention ces dernières années:

- si l'association polyglobulie et cancer du parenchyme rénal de l'adulte est connue depuis longtemps, elle n'a pris une valeur significative que récemment (FORSELL 1946, 1954, LEFEBVRE 1958, SIGUIER et coll. 1960, BERNARD et coll. 1961). Cette polyglobulie est caractérisée par l'augmentation du nombre total des globules rouges, l'absence de leucocytose élevée et d'hyperplaquettose, sa résistance aux saignées et au traitement par le phosphore radioactif P 32. D'autre part, elle coexiste avec une hématurie dans les 2/3 des cas, hématurie qui n'existe pas dans la maladie de VAQUEZ.

Le rein normal sécrète une érythropoïétine particulière, qui serait différente d'une érythropoïétine plasmatique (OSNES 1959, 1960). Le taux de cette érythropoïétine est élevé au cours de l'évolution des cancers du rein avec polycythémie, surtout dans le type à cellules claires. Cette même polyglobulie peut être réalisée par un kyste rénal. L'érythropoïétine a été extraite du tissu de ces deux

néoformations (GURNEY 1960, HELWETT 1960 et NIXON et coll. 1960) ainsi que du contenu fluide des kystes. L'association polyglobulie et cancer du rein (surtout à cellules claires) est relativement la plus fréquente : de 0,93 % (LAWRENCE 1959) à 2,76 % (DAMON 1958) et même 6 % (THIEL 1962). Mais elle peut être liée à d'autres affections rénales ou autres : hydronéphrose (GARDNER 1960, LAWRENCE 1960), hémangiome rénal (LUTZEYER et TEICHMANN 1960), maladie polykystique (GURNEY et FREYMANN 1958), tumeurs diverses du foie et surtout du cervelet (BOUSSER 1959). La perturbation hématologique régresse en général après la néphrectomie à moins qu'il n'existe déjà des métastases importantes (LEVEQUE 1958).

Elle peut apparaître d'ailleurs après la néphrectomie et être symptomatique de métastases passées inaperçues : MACREZ (1958) rapporte l'exemple d'une survie de 16 ans après néphrectomie. La polyglobulie est apparue 8 ans après l'intervention et 3 ans après la découverte de métastases quiescentes.

Les métastases peuvent être entourées de foyers érythropoïétiques (THIEL 1962), ceux-ci existent parfois autour de la tumeur primitive dans la graisse périrénale (ROUJEAU et ABOULKER 1960).

Ainsi, comme le parenchyme rénal, les tumeurs qui en dérivent peuvent avoir une activité érythropoïétique.

Il importe de les rechercher en présence d'une polyglobulie.

- D'autres symptômes endocriniens sont rarement l'expression d'un cancer rénal. C'est ainsi que nous avons relevé dans notre matériel un cas d'hypercorticisme et un cas de diabète ; celui-ci disparaissant après néphrectomie.

La plupart des auteurs rattachent ces manifestations à un hyperfonctionnement surrénalien (KLIMPEL 1954, 1959; ALLOTT 1960 ; SAMUNDZHAN 1960 ; BAGSHAWE 1960 ; RIGGS et SPRAGUE 1961 ; de GENNES, BRICAIRE et LEPRAT 1962). Rappelons qu'il n'a jamais été trouvé de corticoïdes dans les tumeurs du parenchyme rénal.

SYMPTOMATOLOGIE DUE AUX METASTASES

Il est évident, après ce que nous avons dit des disséminations métastatiques du cancer rénal, que les symptômes seront protéiformes correspondant au siège des métastases.

- Ils peuvent annoncer le cancer primitif encore latent, la symptomatologie pulmonaire est la plus habituelle. La symptomatologie hépatique est beaucoup plus rare ; il faut un nombre considérable de nodules métastatiques pour exclure les 6/7 du parenchyme nécessaires à l'apparition d'une insuffisance hépatique.

Une expression clinique plus intéressante est osseuse ; c'est la plus fréquente des formes camouflées. 45 % des métastases osseuses d'un épithélioma rénal se manifestent par une fracture pathologique (COPELAND 1931). Un des sièges d'élection est le grand trochanter, à tel point qu'une lésion purement ostéolytique, à l'emporte-pièce, dans cette localisation osseuse, peut être diagnostiquée, avec un haut degré de certitude, comme métastase d'une tumeur de GRAWITZ.

L'atteinte vertébrale peut se manifester par une paraplégie (WOHL 1956) et l'extension aux gaines périnerveuses se traduire par une polyradiculonévrite (ALAJOUANINE 1952).

La forme angiomateuse des os plats (non exclusive cependant) a été souvent confondue avec un anévrysme car elle est pulsatile et expansive. Le stroma en est le siège d'élection. Précisons que toute tumeur pulsatile de cet os est métastatique : d'origine rénale si elle est douloureuse, d'origine thyroïdienne si elle est indolente (VIETA 1962). Cette loi est intéressante car la ponction biopsie ne ramène en général que du sang.

On rencontre d'autres sièges plus insolites : l'orbite (AMDUR, LEOPOLD 1959), et les glandes endocrines. En dehors des surrénales, la thyroïde est une des plus touchées BEAHRS (1953) en rassemble 21 cas, dont cinq cas seulement sur 100.000 thyroïdectomies pratiquées à la MAYO CLINIC en 46 ans. Ces métastases ne surviendraient que dans les thyroïdes déjà lésées (LINTON 1946) et s'accompagnent parfois d'hyperthyroïdisme (CJØRUP et BOHN 1954, H'DOUBLER 1936, SIGUIER et coll. 1962).

Les métastases thyroïdiennes sont plus fréquemment rencontrées au cours de l'examen nécropsique ; elles ont été habituellement asymptomatiques (6 cas sur 31 : ERNOHAZI, GOLJL (1951).

Le siège pancréatique est encore plus rare (JENSSEN 1952).

VORDER (1957) rapporte des métastases ovariennes bilatérales.

Quelques situations sont encore exceptionnelles :

- la vulve et le vagin sont atteints par voie rétrograde veineuse, surtout si le cancer primitif siège à gauche (OVERBECK 1958). Une métastase éliminée spontanément avait été d'abord confondue avec un polype (SENECHAL, RECHT, BOUCHARD 1951).

- les gencives (PERSON, WALLENUS 1961),

- la peau (BUSSER 1934, SCORER 1951, GJØRUP, BOHN 1954).

Si les métastases peuvent être révélatrices d'un cancer du rein méconnu, elles peuvent elles-mêmes être méconnues ou impossibles à démontrer au moment de l'intervention et ne se manifester que des années plus tard, vingt ans après par exemple (ROSOF, RUBIN 1960).

Connues au moment de l'intervention elles peuvent rester longtemps stationnaires. BOTSZTEIN et ZOLLINGER (1948) rapportent le cas d'une femme de 66 ans autopsiée, chez laquelle des métastases pulmonaires étaient connues depuis 9 ans, les métastases thyroïdiennes depuis 8 ans 1/2, une métastase trochantérienne depuis 3 ans.

JAMES (1962) rapporte le cas d'un homme de 48 ans avec un bloc auriculoventriculaire complet depuis 22 ans, chez lequel l'autopsie a révélé l'existence d'une métastase, dans le noeud atrioventriculaire, d'un cancer rénal opéré 24 ans auparavant.

VIII - ELEMENTS MORPHOLOGIQUES DU PRONOSTIC DES TUMEURS DU PARENCHYME RENAL DE L'ADULTE

Globalement, le pronostic de ces tumeurs est relativement sombre : 35 % de survies au-delà de 5 ans selon la plupart des auteurs. Cependant, des taux plus pessimistes ou plus optimistes sont avancés : BIBUS (1954) donne 8 %, RICHES et coll. donne 44 %.
Ces variations sont en partie dues aux indications opératoires plus ou moins larges, parfois au petit nombre des cas étudiés.

Le taux de survie calculé sur 10 ans est généralement compris entre 10 et 20 %.

Ces chiffres ne sont que globaux tandis que d'intéressantes corrélations peuvent être tirées des données de la morphologie :

Nous avons vu le rôle très important de la taille. Les tumeurs de moins de 3 cm ne métastasent qu'exceptionnellement ; les tumeurs de plus de 5 cm métastasent dans 72 % (BELL 1938) à 83 % des cas (PETKOVIC1959).

A la structure histologique on peut rattacher une plus ou moins grande probabilité de métastase. Les dispositions

cordonales, à cellules régulières en donnent le moins. Les dispositions papillaires, libérant des grumeaux néoplasiques, et les dispositions sarcomateuses disséminent plus souvent.

Cela correspond aux grades extrêmes de la classification de HAND et BRODERS (1932) :

- grade I : cellules régulières sans mitoses, sans papilles. La survie post-opératoire moyenne est de 8,3 ans.

- grade IV : cellules polymorphes souvent en mitoses, avec structure papillaire, ou bien cellules sarcomateuses. La survie post-opératoire moyenne est de moins de 2 ans. Les grades intermédiaires sont trop subtils et subjectifs pour avoir une utilité pratique.

L'envahissement de la veine cave aggrave le pronostic, mais n'implique pas nécessairement l'existence de métastases au moment de l'intervention. Le pourcentage de survie au-delà de 5 ans est abaissé et compris entre 11 et 20 %. Le taux de survie au-delà de 10 ans est légèrement inférieur au taux de survie globale correspondant. Il est compris entre 7 et 14 % et même 20 % (RICHE, GRIFFITHS, THACKRAY, THROCKMORTON 1955).

L'envahissement périrénal est grave. La moyenne de survie est de moins de 6 mois (ROYCE et TORMEY 1955).

L'existence de métastases reconnues cliniquement est presque toujours synonyme d'évolution fatale en moins de 2 ans. Cependant, il existe de nombreuses exceptions à cette règle comme nous l'avons vu au chapitre concernant la symptomatologie des métastases.

Signalons pour terminer que des métastases peuvent régresser après néphrectomie (JENKINS 1959, KUEHN 1959, CIBERT, DURAND, REVEL 1958, LJUNGREN 1959), comme il existerait d'exceptionnelles régressions spontanées de tumeurs rénales primitives (LJUNGREN 1959, KLIMPEL 1957). Par ailleurs, des métastases cliniquement solitaires dans le poumon et l'os ont pu être traitées chirurgicalement, laissant rarement, il est vrai, l'espoir d'une longue survie.

IX - C O N C L U S I O N S

Nous avons entrepris l'étude générale du cancer du parenchyme rénal de l'adulte en nous basant sur 236 pièces de néphrectomie et 73 autopsies. Il s'en dégage les conclusions suivantes :

1) Cette tumeur constitue en moyenne 75 % des tumeurs rénales malignes.

2) L'âge moyen au moment du diagnostic est de 56 ans chez la femme et de 59 ans chez l'homme (matériel chirurgical).

L'âge moyen au moment du décès par tumeur rénale est de 66,9 ans chez la femme et de 65,5 ans chez l'homme (matériel autopsique).

3) La tumeur est deux fois plus fréquente chez l'homme que chez la femme.

4) Les tumeurs du parenchyme rénal de l'adulte comprennent trois groupes : tumeur de GRAWITZ (à cellules claires), tumeurs à cellules acidophiles, tumeurs à cellules basophiles. Ces différents types cellulaires ne représentent que des aspects fonctionnels variés de cellules tumorales nées du néphron.

Que ces tumeurs soient d'authentiques cancers ou des adénomes, leur histogénèse est la même. Il n'existe nulle preuve de la transformation maligne d'adénome en épithélioma.

5) L'expression clinique et radiologique des tumeurs du parenchyme rénal peut être rattachée à leurs caractères morphologiques. Un fait important doit être signalé : la tumeur n'est palpable que si son diamètre dépasse 8 cm.

6) Ces tumeurs peuvent entraîner les symptômes particuliers suivants (en dehors des symptômes classiques) :

- fièvre,
- polyglobulie,
- perturbations de l'équilibre protéique : élévation de la fraction électrophorétique, α 1 et α 2, apparition de la C réactive protéine,
- signes endocriniens : hypercorticisme, diabète, hyperthyroïdie.

7) Les métastases les plus fréquentes sont pulmonaires et osseuses.

Il existe une certaine indépendance histologique entre la tumeur primitive et ses métastases : celles-ci ont pu être confondues avec un sarcome.

8) Le pronostic global est relativement sombre.

- La survie au-delà de 5 ans atteint au maximum 50 %.
- La survie au-delà de 10 ans atteint au maximum 20 %.

9) L'examen des pièces opératoires fournit les éléments de pronostic suivants :

- taille de moins de 3 cm : pratiquement pas de métastases.
- taille comprise entre 3 et 5 cm : 7 % de métastases.
- taille de plus de 5 cm : 72 à 83 % de métastases.
- envahissement local : survie moyenne de 6 mois.
- envahissement de la veine cave : survie au-delà de 5 ans : taux moyen de 10 à 20 %.
- structure papillaire, présence de cellules indifférenciées, voire pseudo-sarcomateuses : survie moyenne de 2 ans.

Il ne s'agit là que de vérités statistiques et on observe quelquefois :

- une longue survie en dépit de l'existence de métastases multiples.
- une régression des métastases après néphrectomie.
- des métastases uniques justiciables d'une résection.

-=-=-=-=-=-=-=-=-

VU
STRASBOURG, le 6 MAI 1963
LE PRESIDENT de THESE

Y. LE GAL

VU
STRASBOURG, le 6 MAI 1963
LE DOYEN de la FACULTE de MEDECINE
Pour le Doyen
L'Assesseur

J. CALLOT

VU et PERMIS d'IMPRIMER
STRASBOURG, le 6 MAI 1963
LE RECTEUR de l'ACADEMIE
PRESIDENT du CONSEIL de l'UNIVERSITE

J.F. ANGELLOZ

T A B L E A U X

Cancers dysembryoplasiques		49
- sans caractères rénaux	14	
- avec caractères rénaux	35	
Epithéliomas propres du rein		194
- à petites cellules basophiles	12	
- à grandes cellules claires	136	
- à plusieurs types cellulaires	46	
Sarcomes acquis		8
Total :		251

Tableau I : (d'après FRUHLING et BLUM)

Place des cancers du parenchyme rénal de l'adulte dans l'ensemble de 251 cancers du rein.

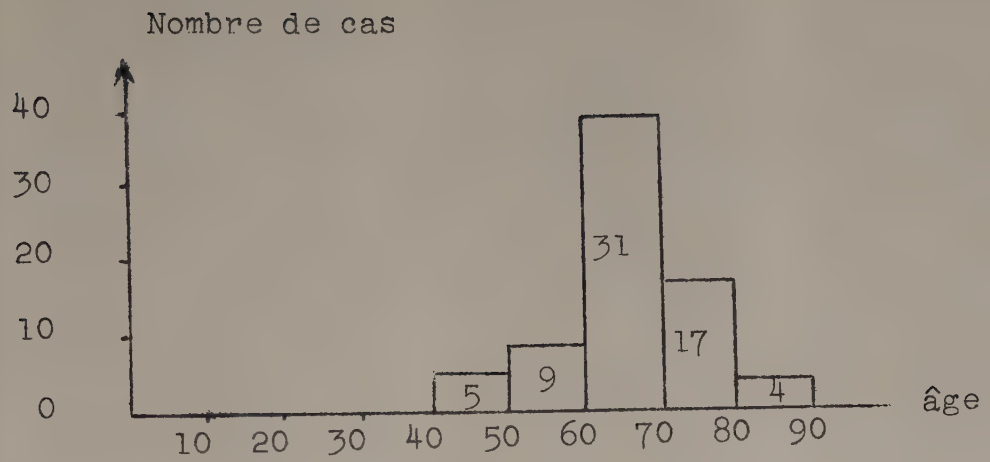

Tableau II

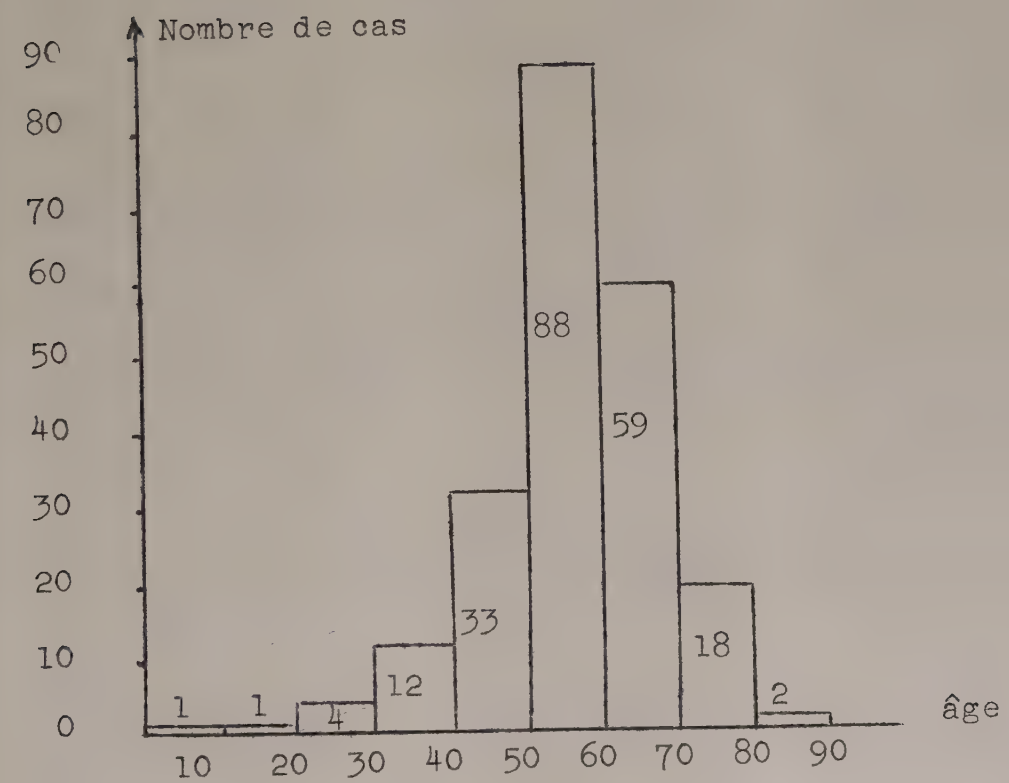

Tableau III

Répartition en tranches d'âge des cas autopsiques (graphique du haut)

des cas de néphrectomie (graphique du bas)

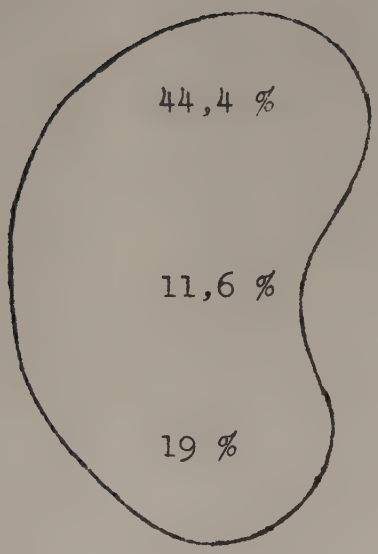

Les deux reins sont atteints avec une égale fréquence

La forme massive représente 23, 3 % des cas.

La forme kystique représente 2,7 % des cas

Tableau IV - Siège du cancer du parenchyme rénal de l'adulte.

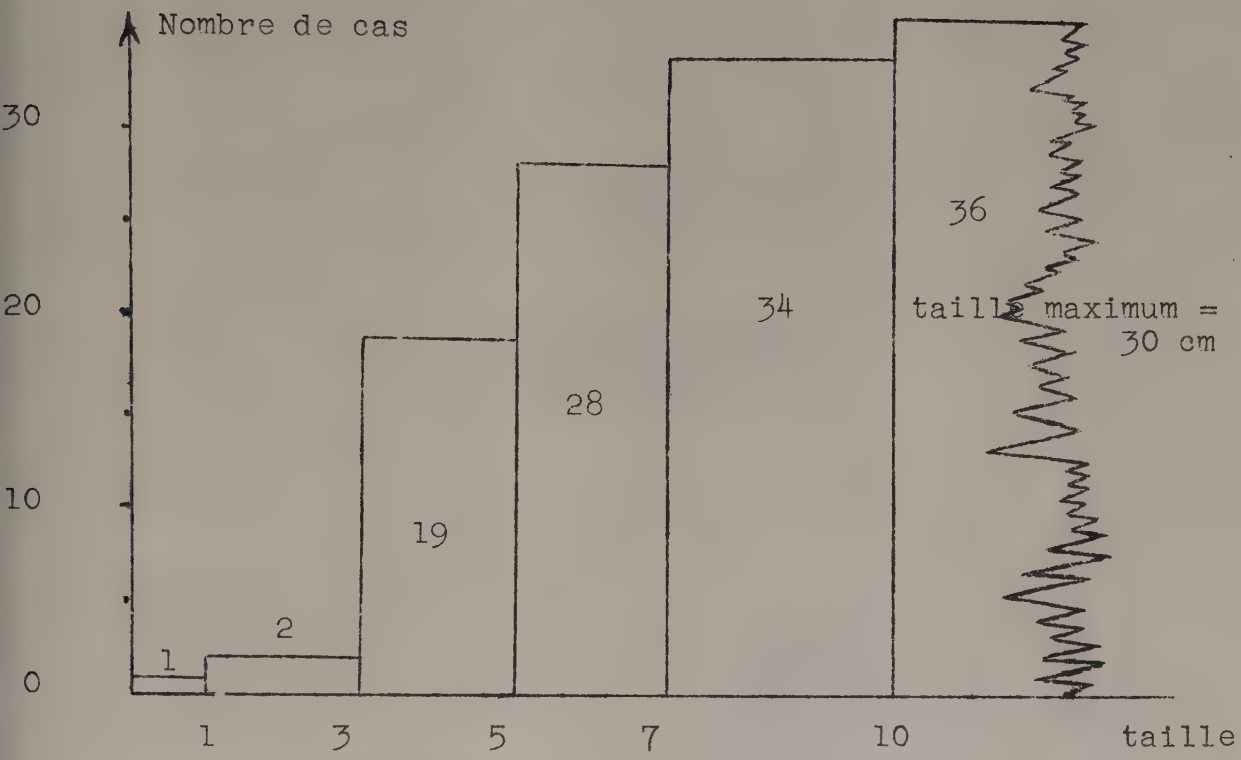

Tableau V

Répartition de la taille (matériel chirurgical)

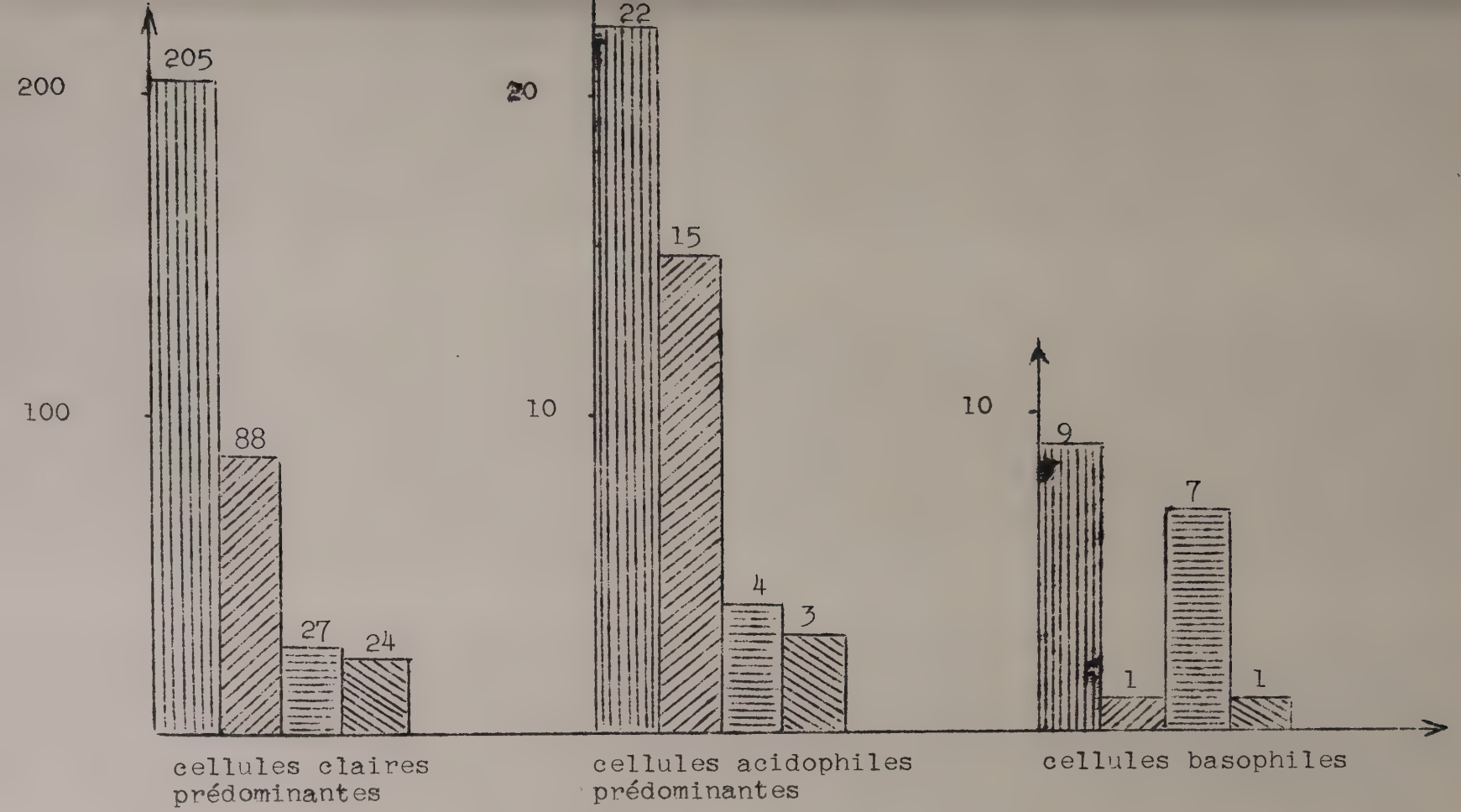

Tableau VI

Répartition selon les types cellulaires et la structure histologique.

CBSERVATIONS	Tumeur primitive $<$ 2 cm																
Nombre de cas																	
GANGLIONS	+					+	+	+		+	+	+				+	+
POUMONS	+		+		?	+		+		+	+	+			+		
FOIE	+				+	+			+				+			+	
OS		+	+		+			+									
SURRENALES G	—	—	—	+	—	+	—	—	—	+	—	+	—	+	—	+	—
SURRENALES D				+		+				+		+		+			
V C I	+	+															
CERVEAU							+										
REIN CONTRO-LATERAL													+	+			
THYROIDE		+													+		
PANCREAS														+			
BASSINET							+										
VAGIN																	
V C S												+					
RATE																	
COEUR																	

										+	+				+		
										+		+		+	+		
+	+									+			+	+	+		
			+	+					+					+	+		
						+			+					+	+		
							+	+						+	+		
											+	+					
										+				+	+		
															+		
														+			
													+	+	+		Tumeur primitive < 2 cm
													+				
								+		+				+			
1	1	1	1	2	2	4	5	4	4	11	9	7	10	20	19	33	Totaux

Tableau VII - Répartition des métastases dans le cancer du parenchyme rénal de l'adulte (matériel autopsique)

TUMEUR PRIMITIVE		
Type cellulaire	Structure histologique	Nombre de cas
claire sans signes de malignité	cordonale	4
claire + acidophile avec irrégularités et atypies, mitoses	tubulo-papillaire +cordonale	3
	tubulo-papillaire	9
	sarcomateuse	1
	sarcomateuse + cordonale	1
claire + acidophile + polymorphe malignité histologique +	tubulo-papillaire	5
	cordonale + papillaire	1
acidophile + claire	cordonale + tubulo-papillaire	1
malignité histologique +	tubulo-papillaire	1
basophile	papillaire	2
(rares cellules claires ou acidophiles)	papillaire + sarcomateuse	1

TABLEAU

Nombre de cas	METASTASES	
	Type cellulaire	Structure histologique
1	clair + acidophile	cordonale + sarcomateuse
2	clair + acidophile	cordonale
1	clair + polymorphe monstrueuse	tubulo-papillaire
1	clair + polymorphe	tubulo-papillaire
2	clair + acidophile	cordonale
2	clair+acidophile+polymorphe	tubulo-papillaire
5	clair + acidophile	tubulo-papillaire
2	Pas d'histologie	
1	clair + acidophile	sarcomateuse
1	clair + acidophile	sarcomateuse
1	acidophile polymorphe	tubulo-papillaire
3	clair + acidophile	tubulaire
1	clair + acidophile	cordonale
1	clair+acidophile+polymorphe	tubulo-papillaire
1	clair + acidophile	cordonale
1	polymorphe	tubulo-papillaire (vagin)
3	basophile	papillaire

Tableau IX

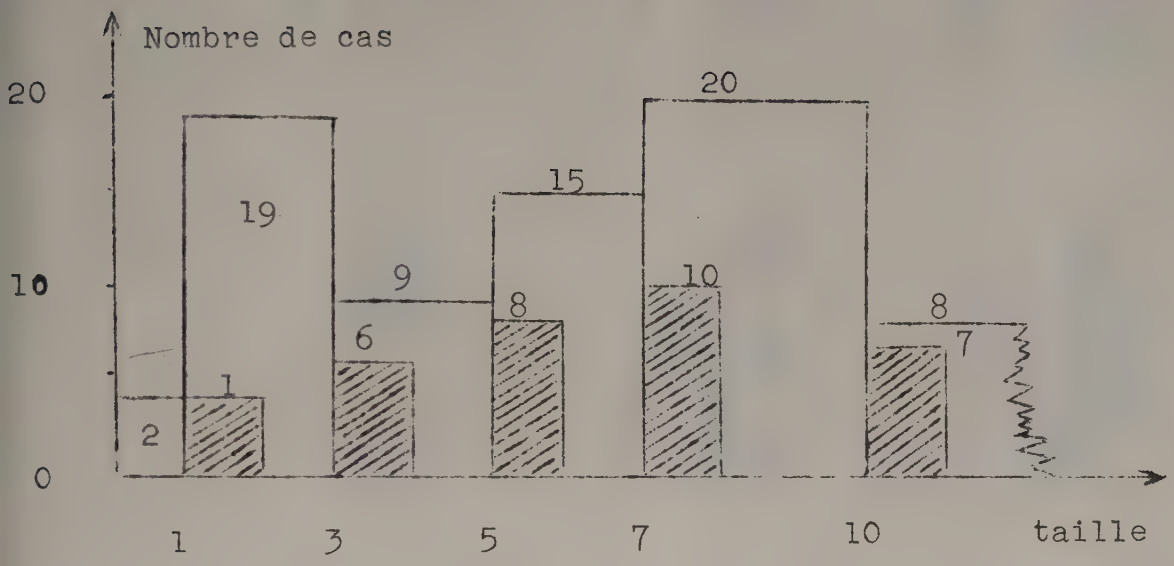

Répartition par tranches de taille (matériel autopsique).
En hachures, le nombre correspondant de métastases.

TABLEAU X

Représentation schématique de différents aspects urographiques (en partie d'après BALOGH).

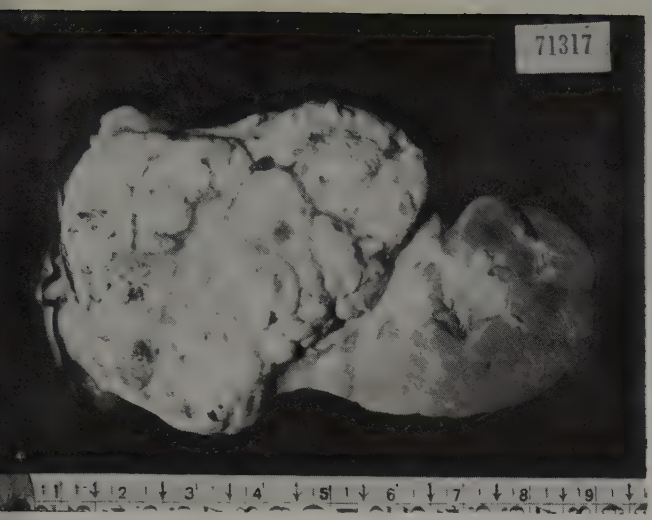

Photo n° 1 :
Femme de 40 ans
Cancer du parenchyme rénal de l'adulte.
Forme circonscrite polaire.
A. 713.17/59



Photo n° 3 :
Femme de 49 ans.
Cancer du parenchyme rénal de l'adulte.
Forme massive. Vue extérieure.
A. 150.39/62

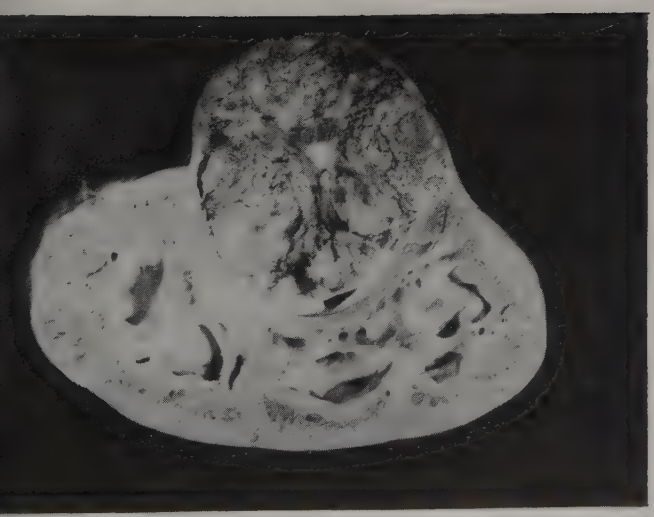

Photo n° 2 :
Femme de 65 ans.
Cancer du parenchyme rénal de l'adulte.
Forme circonscrite de la région moyenne.
Hydronéphrose avec refoulement du bassinet.
A. 499/58

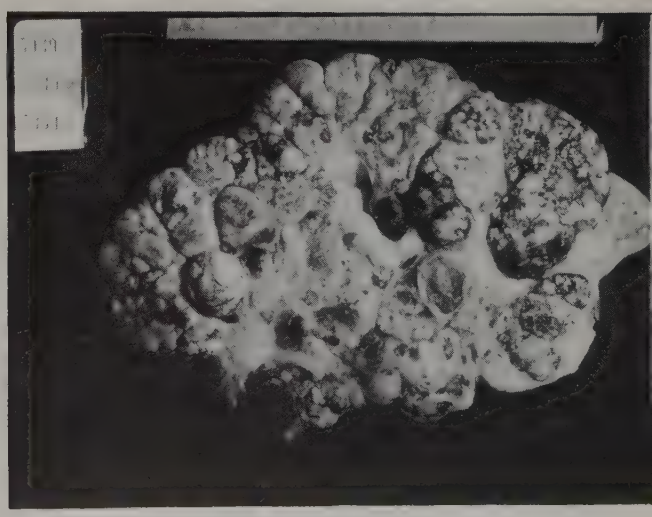

Photo n° 3 bis :
Femme de 49 ans.
Cancer du parenchyme rénal de l'adulte.
Forme massive. Tranche de section.
A. 150.39/62

Photo n° 4 :

Homme de 74 ans.
Cancer du parenchyme rénal de l'adulte.
Forme kystique, polaire inférieure.
A. 982/62

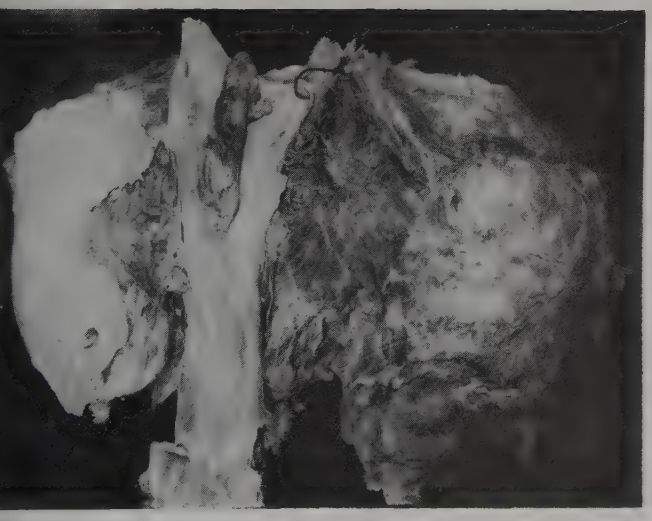

Photo n° 5 :

Homme de 60 ans.
Cancer du parenchyme rénal de l'adulte.
Envahissement de la veine cave.
A. 923/58

Photo n° 6 :

Epithélioma rénal à cellules claires.
Structure cordonale d'aspect « endocrine ».
Grade I
N° 231.62/62 Hémalun-éosine Gr x 70

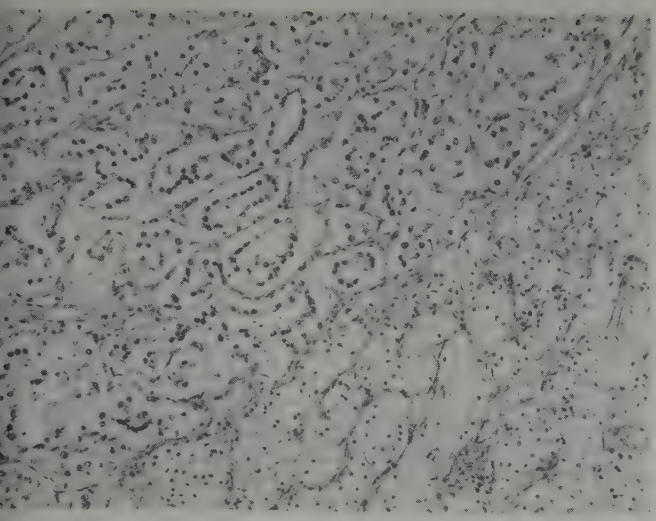

Photo n° 7 :
Epithélioma rénal à cellules claires.
Structure cordonale et tubulaire.
Ici les noyaux sont apicaux.
Grade I.
N° 231.62/62 Hémalun-éosine Gr x 110

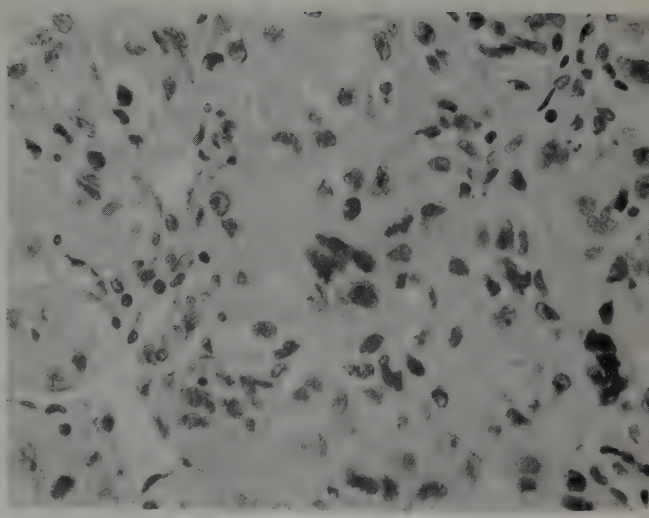

Photo n° 9 :
Epithélioma rénal à cellules acidophiles.
Aspect granuleux du cytoplasme - cellules géantes.
N° 586.58/59 Hémalun-éosine Gr x 480

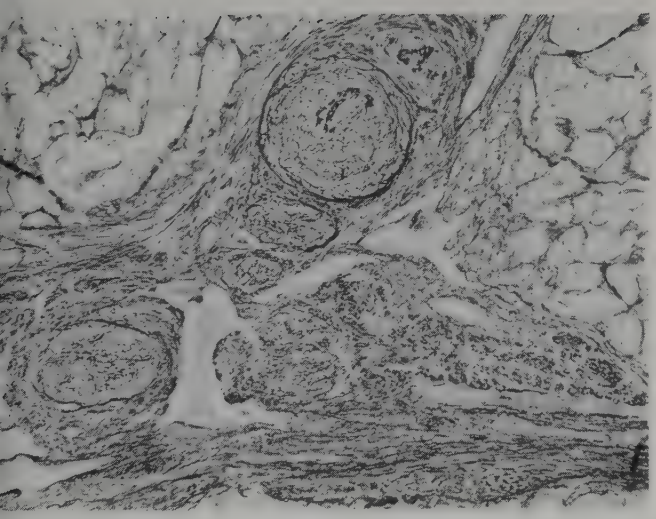

Photo n° 8 :
Epithélioma rénal à cellules claires.
Hyperplasie de fibres musculaires lisses de la média.
Extension de ces fibres dans le stroma.
N° 231.62/62 Réticuline Gr x 70

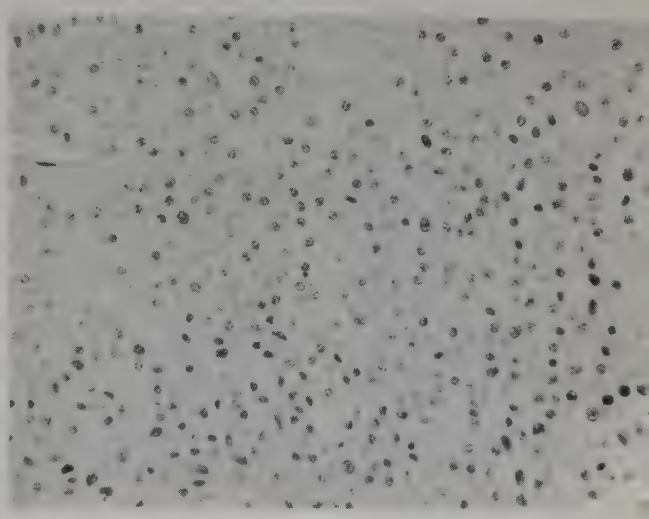

Photo n° 10 :
Tumeur de «RIOPELLE» ou tumeur à cellules acidophiles oncocytaires. Les cellules polygonales ont un aspect pseudo-malphighien.
N° 399.23/57 Hémalun-éosine Gr x 28

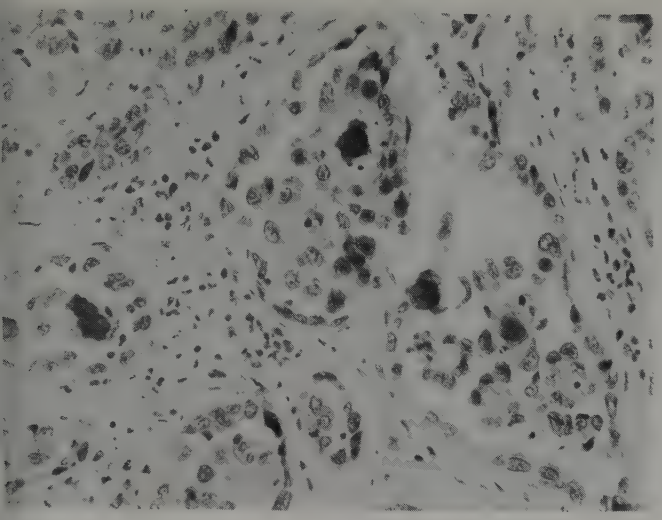

Photo n° 11 :

Epithélioma rénal à cellules basophiles. Calcosphérites dans les axes des papilles.
N° 584.02/59 Hémalun-éosine-safran Gr x 280

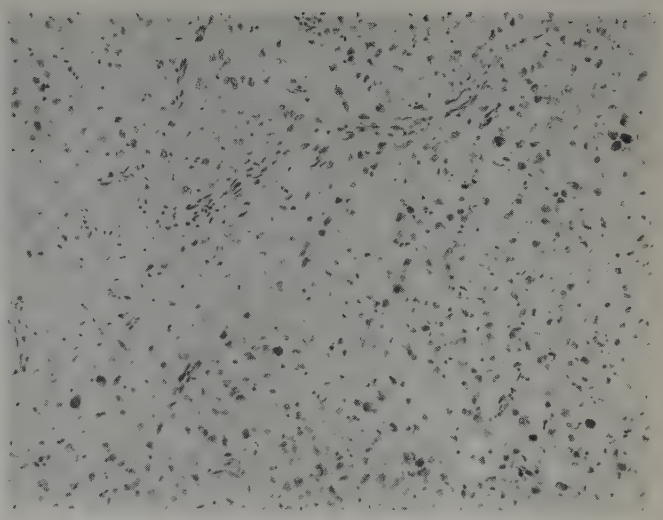

Photo n° 13 :

Epithélioma à cellules claires et acidophiles. Aspect polymorphe et pseudosarcomateux.
N° 8565 (A.) Hémalun-éosine-safran Gr x 110

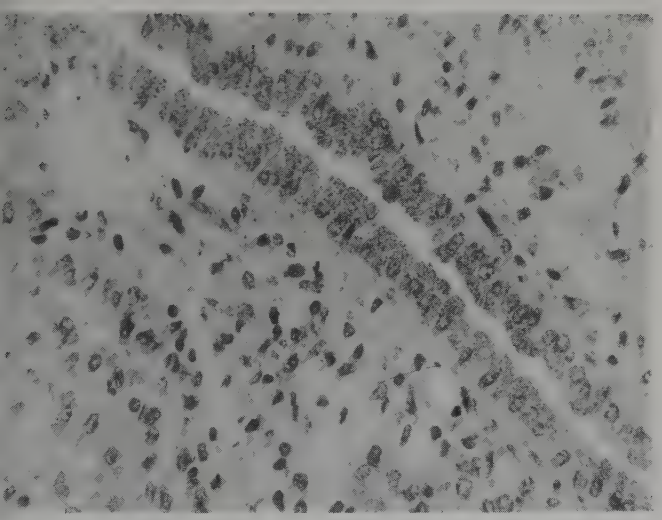

Photo n° 12 :

Epithélioma à cellules basophiles. Nombreux grains d'hémosidérine dans l'apex des cellules d'un tube. Les cellules claires spumeuses sont des macrophages.
N° 795.25/56 Hémalun-éosine-safran Gr x 480

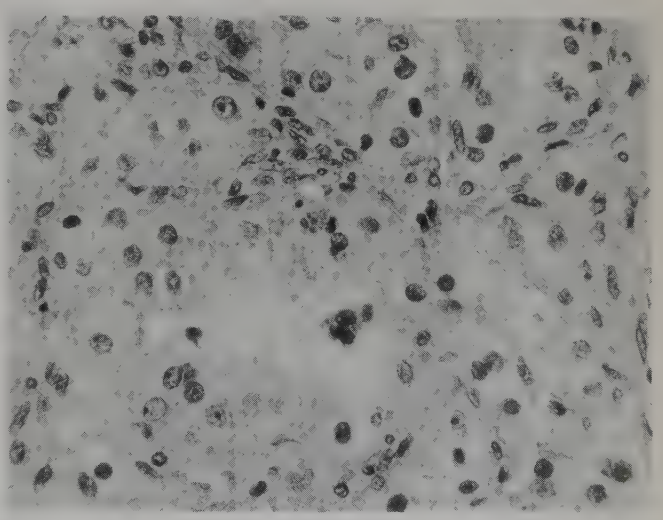

Photo n° 14 :

Epithélioma à cellules acidophiles et claires. Athrocytose dans l'épithélium d'un tube.
N° 273.10/57 Hémalun-éosine-safran Gr x 480

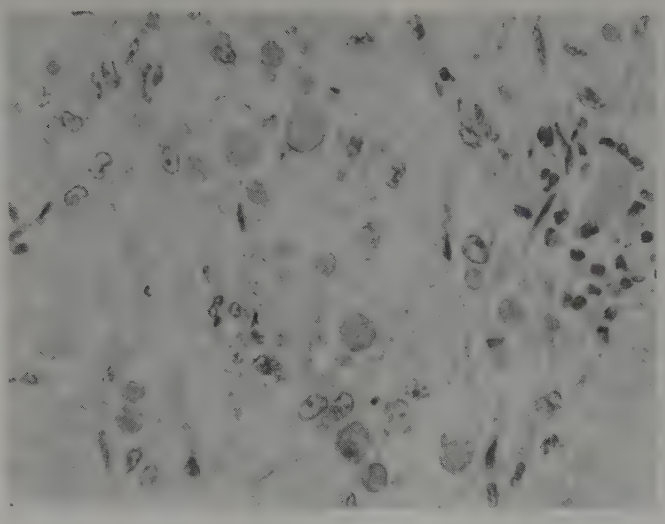

Photo n° 15

Epithélioma à cellules claires.
Coalescence de granules protéiques : larges gouttelettes hyalines acidophiles.
N° 716.02/52 Hémalun-éosine Gr x 480

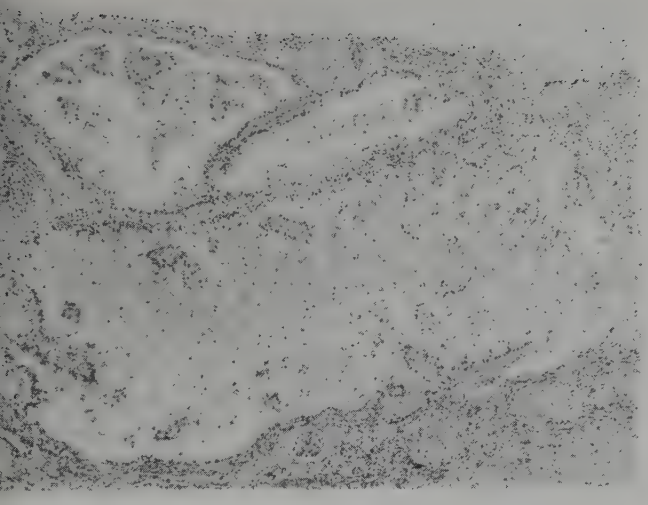

Photo n° 16 :

Adénome du rein à cellules claires, de structure papillaire. Sang et débris cellulaires dans la lumière.
N° 15.169 (A.) Hémalun-éosine Gr x 70

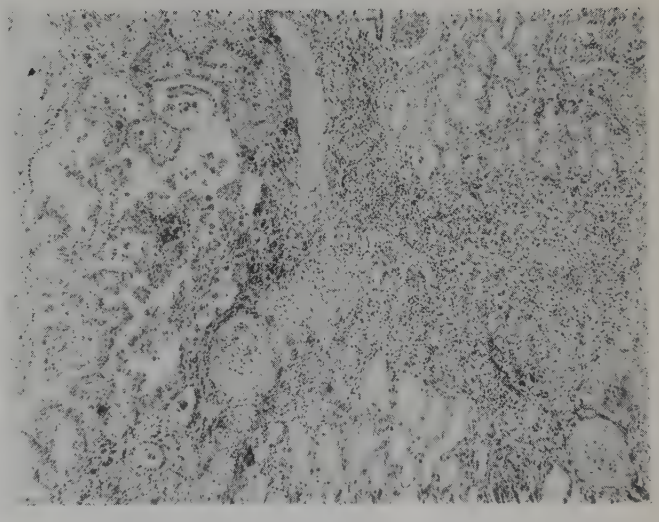

Photo n° 17 :

Adénome du rein à cellules basophiles, de structure papillaire, se trouvant au contact de l'adénome à cellules claires précédent.
N° 15.169 (A.) Hémalun-éosine Gr x 70

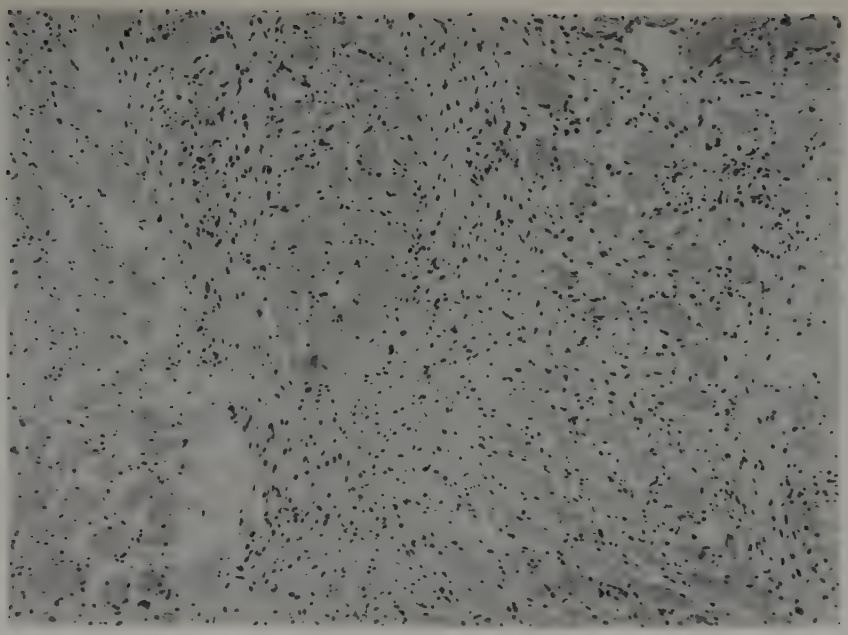

Photo n° 18 :

Biopsie musculaire prélevée au voisinage d'une métastase osseuse d'un épithélioma rénal à cellules claires. Aspect pseudosarcomateux ayant fait porter le diagnostic de sarcome lipoblastique en extemporanée.

N° 195.28/62 Hémalun-éosine Gr x 70

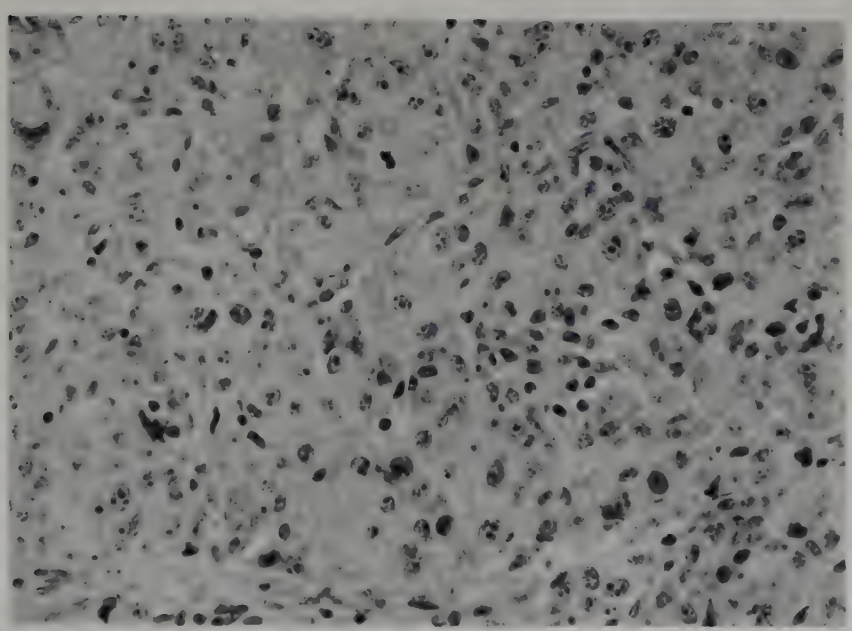

Photo n° 19 :

Biopsie d'un ganglion lymphatique. Métastase d'un épithélioma rénal à cellules basophiles. Aspect compact. Cellules polymorphes acidophiles.

N° 01111/62 Hémalun-éosine Gr x 280

B I B L I O G R A P H I E

ABRAMS (J.H.) - Carcinoma of the kidney arising in the glomeruli.
J. Path. Bact., 1899-1900, 6, 384-386

ALAJOUANINE (Th.), BOUDIN (G.) et BLATRIX (Ch.) - Polyradiculo-névrite néoplasique, métastase d'un cancer du rein.
Soc. Med. Hôp. Paris, 1952, 6 juin.

ALBARRAN (J.) et IMBERT (L.) - Les tumeurs du rein.
Paris 1906, Masson

ALLOTT (E.N.) et SKELTON (M.O.) - Increased adrenocortical activity associated with malignant disease.
Lancet, 1960, 2, 278-284

AMDUR (J.) et LEOPOLD (I.H.) - Metastatic hypernephroma to the orbite. Report of case with review of the literature.
Am. J. Ophtal., 1959, 48, 386-388

APITZ (K.) - Die Geschwülste und Gewebsmissbildungen der Nierenrinde.
Virchow's Arch., 1944, 311, 285-431

AREY (L.B.) - Developmental anatomy. A textbook and laboratory manual of Embryology.
W.B. Saunders, London, 1947, 265-277

ASBESHOUSE (B.S.) - Metastasis to ureters and urinary bladder from renal carcinoma. Report of 2 cases.
J. Int. Coll. Surg., 1956, 25, 117-126

BAGSHAWE (K.D.) - Hyperfunction of the adrenal cortex with adrenal metastases.
Lancet, 1960, n° 7145, 287-289

BALOGH (F.) et SZENDROI (Z.) - Pathologie und Klinik der Nierengeschwülste.
Budapest, 1960, Edit. Ungarische Akademie der Wissenschaften.

BATSON (O.V.) - The role of the vertebral veins in metastatic processes.
Ann. Int. Med., 1942, 16, 38-45

BEAHRS (O.H.), GIMSBERG (R.L.) et MILLER (J.E.) - Metastatic hypernephroma of thyroïd gland.
Proc. Staff. Meet. Mayo. Clinic., 1953, 28, 205-209

BEER (P.) - Bösartige Nierengeschwülste. Zusammenstellung von 28 Fällen aus den Jahren 1950-1956.
Praxis, 1959, 48, 497-802

BELL (E.T.) - A classification of renal tumors with observations on the frequency of the various type.
J. Urol., 1948, 39, 238-243

BERDJIS (C.C.) - Irradiation and kidney tumors. Histopathogenesis of kidney tumors in irradiated mice.
Oncologia, 1959, 12, 193-202

BERNARD (J.), TUBIANA (M.), BOIRON (M.) et PEREZ (R.) - Etude de l'association polyglobulie cancer.
Nouv. Rev. fr. Hématol., 1961, 1, 473-478

BIBUS (B.) et HOHENFELLNER (R.) - Bemerkungen zu einer Hypernephromstatistik.
Urol. Int., 1957, 4, 183-191

BORSKI (A.A.) et KIMBROUGH (J.C.) - Bilateral carcinoma in polycystic renal disease. An mice case.
J. of Chol. Baltimore., 1954, 71, 6, 677-682

BOTTIGER (L.E.) - Studies on renal carcinoma. I - Clinical and pathologic anatomical aspects. II - Biochemical investigations.
Acta Med. Scand., 1960, 167, 443-465

BOTSZTEIN (Ch.) et ZOLLINGER (H.U.) - Metastasierender Hypernephroider Nierentumor mit ungewöhnlicher langen Krankheitsverlauf.
Oncologia, 1948, 1, 165-177

BOUISSOU (H.), REGNIER (Cl.) et LAZORTHES -HERLAND (A.) - Embryologie du néphron humain. Etude histologique et électronique de sa partie proximale.
Presse Médicale, 1961, 56, 2631-2634

BOUSSER (J.), TCHERDAKOFF (P.), GABILAN (J.C.) et CRISTOL (D.) A propos de 4 cas de tumeurs rénales ou cérébelleuses associées à une polyglobulie.
Sem. Hôp. Paris, 1959, 35, 2653-2671

BRINTON (C.F.) - Hypernephroma, familial occurence in one family.
J. Am. Med. Ass., 1960, 173, 888-890

BUSSER (F.) - Etude anatomique des épithéliomas primitifs du rein chez l'adulte.
Bull. ass. Fr. ét. Cancer, 1930, 19, 198

McCAGUE (E.J.) - Fever as initial symptom of hypernephroïd tumor of kidney.
Arch. Surg., 1940, 41, 385-392

CARR (J.G.) - Kidney carcinoma of the fowl induced by the MH2 reticuloendothelioma virus.
Brit. J. Cancer, 1960, 14, 77-82

CAYROL (J.) - Contribution à l'étude des tumeurs malignes du parenchyme rénal et du bassinet chez l'adulte.
Thèse Médecine, Paris, 1958, dactyl.

CHAPPELL (R.H.) et PHILLIPS (J.R.) - Adenomatoid changes of renal glomerular capsular epithelium associated with adrenal tumor.
Arch. Path., 1950, 49, 70-72

CHYNN (K.Y.) et EVANS (J.A.) - Nephrotomography in the differentiation of renal cyst from neoplasm.
J. Urol., 1960, 83, 21-24

CHOUROULINKOV (I.) et RIVIERE (M.R.) - Tumeurs rénales virales chez le poulet.
Bull. Assoc. Franç. Cancer, 1959, 46, 722-736

CHWALLA (R.) - Die chirurgische Pathologie des "essentiellen" Hochdruks im Lichte neuer Erfarhungen und ihre Konsequenzen.
Ztchft. Urol., 1955, 48, 202-219

CIBERT (J.) et DURAND (L.) - Disparition spontanée d'images de métastases pulmonaires d'un cancer du rein.
Soc. Franç. d'Urol., 1958, 17, 2

CJØRUP (P.A.) et BOHN (C.S.) - Metastasis from a hypernephroma to the thyroid gland.
Acta Path. Microb. Scand., 1954, 35, 329-331

McCLURE (D.M.) et ROSS (C.F.) - Two cases of renal carcinoma showing cytoplasmic inclusions.
J. Path. Bact., 1951, 63, 719-727

COLLINS (V.P.) - Time of occurence of pulmonary metastasis from carcinoma of colon and rectum.
Cancer, 1962, 15, 387-395

COPELAND (M.M.) - Bone metastasis. A study of 334 cases.
Radiology, 1931, 16, 198-210

COUVELAIRE (R.) - Diagnostic des tumeurs du rein.
Presse Médicale, 1958, 66, 400 bis (atlas de radiologie clinique)

CRISTOL (D.S.), BOTHE (A.E.) et GROTZINGER (P.J.) - Renal adenoma. Survey of reported clinical casss and another case report.
J. Urol., 1950, 64, 58-62

CUTLER (S.J.) - Cancer illness (among residents of 10 American cities).
National Cancer Institute, 1951-52, Bethesda

DALGAARD (OZ.) et PEDERSEN (K.J.) - Some observations on the fine structure of human kidney biopsies in acute anuria and osmotic diuresis.
Ciba Foundation Symposium on Renal Biopsy, 1961, Churchill, London, 330-353

DAMON (A.), HOLUB (D.A.), MELIOOW (M.M.) et USON (A.C.) Polycythemie et cancer du rein.
Am. J. of Med., 1958, 25, 182-197

DEMEL (R.) - Nierentumoren.
Bruns. Beitr., 1933, 158, 527-557

ERNOHAZI (W.) et GOGL (H.) - Uber Hypernephrom Metastasen in der Schilddrüse..
Dtsch. Med. Wochrft., 1951, 76, 795-797

ESCHNER (A.A.) - Hypernephroma of kidney with metastasis to manubrium simulating aneurysm of aorta.
J.A.M.A.,1908, 1, 1787-1789

EVANS (J.A.), HALPERN (M.) et FINBY (N.) - Diagnosis of kidney cancer;an analysis of 100 consecutive cases.
J.A.M.A., 1961, 175, 201-203

EWING (J.) - Neoplastic diseases.
Philadelphia and London, 1940, 4th edit., 32-116

EWING (J.) - Neoplastic disease.
SAUNDERS B.W. edit., Philadelphia and London, 1922, 738-752

FABRE (J.) et BOUISSOU (H.) - Rein polykystique et tumeur.
Arch. Ana. Path., 1958, 6, 307-310

FASSKE (E.) - Zur Genese der Grawitz-Tumoren.
Zblt. allg. Path. path. Anat., 1955, 93, 69-71

FAWCETT (D.W.) - Electron microscopic observations on intracellular virus like particles associated with the cells of the Lucké adenocarcinoma.
J. B.B.C., 1956, 2, 725-742

FEYRTER (F.) - Uber diffuse endokrine epitheliale Organe.
J.A. Barth., Leipzig, 1938

FEYRTER (F.) - Uber die endokrine der menschlichen Niere.
Virchow's Arch. path. Anat., 1940, 306, 135-174

FINCKH (E.S.) et KOSKE (R.A.) - The occurence of columnar epithelium in Bowmann's capsule.
J. Path. Bact., 1954, 68, 646-648

FISHER (B.) et FISHER (E.R.) - Experimental studies of factors which influence metastases. VII - Effects of anticoagulants.
Surgery (St Louis), 1961, 50, 240-247

FLICK (H.) - Über doppelseitige Nierentumoren.
Langenbeck's Arch. Klin. Chir., Berlin, 1958, 288, 24-35

FORSSELL (J.) - Polycythemia in hypernephroma. Epicritical comment on case.
Nord. Med., 1947, 35, 1479-1480

FRUHLING (L.) et BLUM (E.) - Classification histologique des cancers du rein. Fréquence respective des différentes variétés.
J. Urol. Med. Chir., 1952, 58, 836-841

GARDNER (F.H.) et FREYMANN (J.G.) - Erythrocytemia (polycythemia) and hydronephrosis.
New EnglandJ. Med., 1960, 73, 103

de GENNES, BRICAIRE (H.) et LEPRAT (J.) - Les syndromes endocriniens paranéoplasiques.
Presse Médicale, 1962, 70, 2035-2037

GOLGI (H.) - Tuberous sclerosis and renal neoplasms.
J. Urol., 1961, 85, 919-923

GORDON (A.) - Renal glomerular adenomatosis.
J. Path. Bact., 1962, 83, 555-557

GRAWITZ (P.) - Die sogenannten Lipome der Niere.
Virchow's Arch., 1883, 93, 39-63

GURNEY (C.W.) - Erythropoïetin, erythropoïesis and the kidney.
J.A.M.A., 1960, 16, 1828-1829

HAMPERL (H.) - Benign and malignant oncocytoma.
Cancer, 1962, 15, 1019-1027

H'DOUBLER (F.T.) - Metastasis of an hypernephroma in the thyroid. Report of 2 cases with review of literature.
Med. Pap. Baltimore (Waverley Press)1936, Chist.Birthday, 791-799

HERBUT (P.A.) - Urological Pathology.
Lee and Febiger, 1952, Philadelphia, 593-620

HESLIN (J.E.), MILNER (W.A.) et GAPLICK (W.C.) - Lower urinary tract implants or metastases from clear cells carcinoma of the kidney.
J. of Urol. Baltimore, 1955, 73, 39-46

HEWLETT (J.S.), HOFFMAN (G.C.), SENHAUSER (D.A.) et BATTLE (J.D.) Hypernephroma with erythropoietic stimulating substance.
New England J. Med., 1960, 262, 1058-1061

HILLENBRAND (H.J.) et HORSTEBROCK (R.) - Doppelseitige Nierenkarzinome (sur rein polykystique)
Zstchft. Urol., 1957, 50, 396-401

HOLM (S.E.) et POMPEIUS (R.) - C-reactive protein in carcinoma of the kidney and renal cyst.
Acta Chir. Scand., 1961, 122, 502-510

ISRAEL (J.) - Ueber Fieber bei malignen Nieren und Nebennierengelschwülsten.
Dtsch Med. Wsch., 1911, 37, 57-62

JAMES (T.N.) - Metastasis of hypernephroma to atrioventricular-node.
New England J. Med., 1962, 266, 705-708

JENKINS (G.D.) (Regression of pulmonary metastasis following nephrectomy for hypernephroma : eight year followup.
J. Urology, 1959, 82, 1, 37-40

JENSSEN (E.) - A metastatic hypernephroma to pancreas.
Acta Chir. Scand., 1952, 104, 2-3, 177-180

KAPLAN (C.), SAYRE (G.P.) et GREENE (L.F.) - Bilateral nephrogenic carcinomas in Lindau von Hippel disease.
J. of Urol., 1961, 86, 36-42

KINSELLA (T.J.), WHITE (S.M.) et KOUCRY (R.W.) - Two unusual tumors of sternum.
J. Thorc. Surg., 1947, 16, 640-667

KIRKMAN (H.) et BACON (R.L.) - Malignant renal tumors in male hamsters.
Cancer Research, 1950, 10, 122-123

KIRKMAN (H.) - Estrogen-Induced Tumours of the kidney in the syrian hamster.
National Cancer Institute, Monograph 1, 1959

KLEBS (E.) -
in Handbuch der pathologischen Anatomie, I, 613-619
ed. Hirschwald, 1869

KLIMPEL (K.) - Spontanheilung eines Hypernephroms nach Nephrectomie durch mehrfache Auscheidung von Geschwülst-gewebe aus dem Darmkanal.
Ztschft. Urol., 1957, 50, 201-209

KLIMPEL (K.) - Considerations and observations on the hormonal activity of Grawitz kidney tumors.
Ztschft Urol., 1959, 52, 713-734

KLIMPEL (K.) - Multiple endokrine Erscheinungen bei einem renalen Hypernephrom, die nach Nephrectomie schwanden.
Ztschft Urol., 1954, 47, 618-633

KUEHN (C.A.) et DAVIQ (P.)
Carcinoma of renal parenchyma long term survival report of a case and five year of literature.
J. Urol., 1959, 81, 4, 519

KUSS (Cl.) et BAUCHART (J.) - Cancer sur rein en fer à cheval.
Soc. Fr. Urol., 17 février 1958

LARNE (G.H.) et TELLIS (J.) - Metastases cérébrales et pulmonaires d'une tumeur de Grawitz.
Laval Med.Québec, 1953, 18, 7, 899-897

LAWRENCE (J.H.) et DONALD (W.G.) - Polycythemia and hydronephrosis or renal tumours.
Ann. Int. Med., 1959, 50, 959-969

LEARY (T.) - Crystalline ester cholesterol and adult cortical renal tumors.
Arch. Path., 1950, 50, 151-188

LEARY (T.) - Crystalline ester cholesterol and renal adult cortical tumor.
Am. J. Path., 1949, 25, 816-817

LEFEBVRE (P.J.J.)
Polyglobulie d'origine tumorale.
Thèse Paris, 1958.

LEVEQUE (P.) - Polyglobulie associée à une tumeur rénale.
Thèse Paris, 1958, 85 p. dactyl.

LINTON (R.R.), BARNEY (J.D.), MOORMAN (H.D.) et LERMAN (C.) - Metastatic hypernephroma of thyroid gland.
Surg. Gyn. Obst., 1946, 83, 493-498

LJUNGGREN (E.) - Some aspects of renal tumors.
Urol. Internat. Suisse, 1961, 11, 349-359

LJUNGGREN (E.), HOLM (S.), KARTH (B.) et POMPEIUS (R.) - Some aspects of renal tumors with special reference to spontaneous regression.
J. of Urol., 1959, 82, 553-

LUBARSCH (O.)
in Henke Lubarsch, VI, 1925, 666
Berlin, Springer-Verlag.

LUCKE (B.) - Neoplastic disease of the kidney of the frog rana pipiens.
Am. J. Cancer, 1934, 20, 352-379

LUCKE (B.) et SCHLUMBERGER (H.) - Atlas of tumor pathology, 1957
Armed Forces Institute of Pathology, VIII, 30, 12

LUTZEYER (W.) et TEICHMAN (H.H.) - Tumeurs du rein et polyglobulie.
Aertzl. Wschft., 1960, 15, 253-257

MAGREZ (C.), NILK (J.), CONTAMIN (F.) et CATHALA (H.P.) - Sur un cas de polyglobulie observéeau cours de l'évolution prolongée de métastases d'un cancer du rein opéré.
Bull. Soc. Med. hop. Paris, 1958, 74, 797-798

MASBERNAT (J.) - Les hypernéphromes métastatiques du cerveau (à propos de 50 observations inédites).
Thèse Lyon, 1961, impr. E. Vitte.

MASSET (A.) et BALÓ (J.) - Les adénomes multiples du rein.
Bull. Cancer, 1962, 2, 196-205

MASSON (P.) - Tumeurs humaines.
Edit. Maloine, 1956, 627-630

MELICOW (M.) et USON -A.C.) - Non urologic symptoms in patients with renal cancer.
J. Am. Med. Assoc., 1960, 172, 2, 146-151

MILLIEZ (P.) - Les cancers du rein.
Concours Médical, 1958, 80 E, 17, 2071-2074

NEGRONI (G.) et CHESTERMAN (F.C.) - Virus-cell relationship in kidney tumors induced in golder hamsters by the mil hill polygona virus.
Brit. J. Cancer, 1961, 14,4, 672-678

NEWCOMB (W.D.) - The search for truth, with special reference to the frequency of gastric ulcer-cancer and the origin of Grawitz tumours of the kidney
Proc. Roy. Soc., 1937, 30, 113-136

NICHOLSON (D.) - Fever with renal carcinoma.
Arch. Path., 1927, 3, 393-399

NIXON (R.K.), ROURKE (O.W.), RUPE (C.) et KORST (D.B.) Nephrogenic polycythemia.
A.M.A. Arch. Int. Med., 1960, 106, 797-802

OBERLING (Ch.), RIVIERE (M.) et HAGUENAU (F.) - Ultrastructure des épithéliomas à cellules claires du rein (hypernéphromes et tumeurs de Grawitz) et son implication pour l'histogénèse de ces tumeurs.
Bull. Cancer, 1959, 46, 356-381

OLMER (J.), GASCARD (E.), PERDRIX (L.) et NAUDIN (M.) - Les formes osseuses des hypernéphromes.
Presse Médicale, 1954, 62, 1622-1624

OSNES (S.) - Influence of the pituitary system on the erythropoietic principle produced in the kidney.
Brit. Med. J., 1960, 5180, 1153-1157

OSNES (S.) - Experimental study of an erythropoietic principle produced inthe kidney.
Brit. Med. J. , 1959, 5180, 650-658

OVERBECK (L.) - Hypernephrom Metastasen in der Vagina und Vulva.
Ztchft. Geburts. Gynäk., 1954, 150, 2, 121- 145

PAGES (A.) - Essai sur le système des "cellules claires" de FEYRTER.
Edit. Dehan, Montpellier 1955, 221-224

PAGES (A.) et GARYBOBO (J.) - Cellules "claires" et tumeurs malignes.
Presse Médicale, 1956, 64, 548-550

PATOIR (G.M.) - Les tumeurs du rein en fer à cheval.
J. Urol., 1959, 65, 799-803

PEASE (D.C.) - Infolded Basal plasma membrane found in epithelium noted for their water transport.
J.B.B.C., 1956, 2, 203-208

PETKOVIC (S.D.) - An anatomical classification of renal tumors in the adult as a basis for prognosis.
J. Urol., 1959, 81, 618-623

PERSON (P.A.) et WALLENIUS (K.) - Metastatic renal carcinoma (hypernephroma) in the gingiva of the lower jaw.
Acta Odontol. Scand., 1961, 19, 289-296

PHILIPPE (E.) - Contribution à l'étude du potentiel neurogène du blastème rénal.
Thèse Strasbourg, 1958.

POTAMPA (P.B.) - A discussion of renal tumor ; report of a five year cure following removal of bilateral pulmonary metastases.
J. Urol., 1961, 85, 488-493

PUHR (L.) -
Orvosi Hetilap, 1934, 78, 735
cité in Balogh (F.) et Szendroï (Z.), Budapest, 1960

PUIGVERT (A.) - Polykystose rénale et cancer bilatéral.
J. Urol., 1958, 64, 30-36

REESE (A.J.M.), WINSTANLEY (D.P.) - The small tumour-like lesions of the kidney.
Brit. J. Cancer, 1958, 12, 507-516

RHODIN (J.A.) - Microscopie électronique du rein.
Bruxelles Méd., 1959, 39, 409-426

RICHES (E.W.) - Factors in the prognosis of carcinoma of the kidney.
J. Urol., 1958, 79, 190-195

RICHES (E.W.), GRIFFITHS (I.H.) et THACKRAY (A.C.) - New growths of the kidney and ureter.
Brit. J. of Urol., 1951, 23, 297-356

RIGGS (B.L.) et SPRAGUE (R.G.) - Association of Cushing's syndrom and neoplastic disease. Observation in 232 cases of Cushing's syndrom and review of literature.
Arch. Int. Med., 1961, 108, 841-849

RIOPELLE (J.L.) - The nature and origin of the so-called true kidney hypernephroma.
Cancer, 1951, 4, 789-802

RIOPELLE (J.L.) - Epithéliosarcome du rein gauche avec fibro-myo-lipome du même rein, et fibrome thécocellulaire de l'ovaire homolatéral. Origine rénale du prétendu hypernéphrome vrai du rein.
Revue Canad. Biol., 1945, 4, 40-65

RIOPELLE (J.L.) - Sur les tumeurs rénales connues sous le nom d'hypernéphromes vrais. Théorie rénale de leur origine.
Rev. Canad. Biol., 1944, 4, 66-103

ROSEN (V.J.), CASTANERA (T.J.), KIMMELDORF (D.J.) et JONES (D.C.) Renal neoplasme in the irradiated and non irradiated Spague-dawling rat.
Am. J. Path., 1961, 38,3, 359-370

ROSOF (B.M.) et RUBIN (R.) - Metastasis from hypernephroma 20 years after nephrectomy. Report of case.
J. Am. Med. An., 1960, 173, 896-898

ROSSO (C.) - A proposito della constituzione chimica dei lipidi dei tumori di Grawitz.
Pathologica, 1954, 45, 303-304

ROUJEAU (J.) et ABOULKER (P.) - Cancer du rein, polycythémie et érythroblastose locale (à propos de 3 observations).
La Presse Médicale, 1960, 68, 156-158

ROYCE (R.K.) et TORMEY (A.R.) - Malignant tumors of the renal parenchyma in adults.
J. of Urol. Baltimore, 1955, 74, 1, 23-36

SAMUNDSHAN (E.M.) - The functional state of the adrenal cortex in patients with malignant neoplasms.
Problems of Oncology, 1960, 6, 1613-1622.

SCHINZ (H.R.), BAENSCH (W.E.), FRIEDL (E.) et UEHLINGER (E.) - Traité de radiodiagnostic.
Edit. Delachaux-Nestlé, 1956, vol. 1, 984-1004

SCORER (C.G.) - Cutaneous metastases from renal neoplasms.
Brit. J. Urol., 1951, 23, 250- 259

SCRUGGS (C.D.) et AINSWORTH (T.) - Renal cell carcinoma in children. A review of the literature and report of two cases.
J. of Urol., 1961, 86, 728-734

SENECHAL , RECHT et BOUCHARD (A.) - Cancer métastatique du vagin ; révélation d'un cancer latent du rein.
Soc. médico-chirurgicale des hôpitaux libres de France, 5 mars 1951.

SERAFINO (X.), POUYE (I.), QUENUM (C.) et SIMAGA Histoire atypique d'un carcinome kystique du rein en fer à cheval.
Bull. Soc. Méd. Afr. Noire, 1961, 6, 296-299

SHOUP (G.D.), POLLACK (H.M.) et HAEDOU (J.) - Adenocarcinoma occuring in a horseshoe kidney. Report of a case and review of literature.
Arch. Surg., 1962, 84, 413-420

SIGUIER (F.), BETOURNE (Cl.), CAQUET (R.) et DELZANT (J.F.) - L'association polyglobulie cancer du rein.
Sem. Hôp. Paris, 1960, 36, 790-794

STOERR (O.) - Zur Histogenese der Grawitz'scher Nieren-geschwülste.
Beitr. path. Anat. u. allg. Path., 1908, 43, 393-437

STOUT (A.P.) - Human Cancer.
Lea and Fibiger, 1932, 492-493

SUDECK (P.) - Ueber die Struktur der Nierenadenome. Ihre Stellung zu den Strumae suprarenalis aberratae (Grawitz).
Virchow's Arch., 1893, 133, 405-439

TALLARGIO (A.) - Su un raro caso di associazione tra rene policistico e tumore ipernefroide.
Riv. Anat. pat. Oncol., 1950, 3, 510-529

THACKRAY (A.C.) - Ten-year followup of cases of adeno-carcinoma of the kidney.
Proc. Roy. Soc. Med., 1957, 50, 362-368

THIEL (G.) - Polycythämie bei Nierengeschwülsten.
Dtsch. Arch. Klin. Med., 1962, 208, 111-134

THROCKMORTON (M.A.) - Prognosis in hypernephroma.
J. of Urol. Baltimore, 1955, 73, 5, 773-777

VIETA (J.O.) et MAIER (H.C.) - Tumours of the sternum.
Surgery Gynec. Obst., 1962, 114, 6, 513-525

VOEGTLIN (R.), CRAPPE (J.M.) et RABER (R.) - Tumeur pulsatile du sternum.
Strasbourg Médical, 1954, 5, 190-193

VORDER BRUEGGE (C.F.), HOBBS (J.E.), WEGNER (C.R.) et WINTEMUTE (R.W.) - Bilateral ovarian metastases from renal adenocarcinoma. Report of case and discussion of pathogenesis.
Obst. Gynec., 1957, 9, 198-205

VOUTE (C.) - Die diagnostiche Früherfassung des Hypernephroms unter besonderer Berücksichtigung des protrahierten status febrilis.
Inaugural Dissertation, 1959, Basel.

WALDEYER - Die Entwicklung der Carcinome.
Arch. Path. Anat. u. Physiol., 1867, 41, 491-495

WALTHER (H.E.) - Krebsmetastasen.
Edtt. Schwabe B., Basel, 1948, 413-421

WEISS (L.) - The adhesion of cells.
Internat. Rev. Cytol., 1960, 9, 187-225

WILLIS (R.A.) - Pathology of tumours.
Butterworth, London, 1948, 150, 195, 819

WILLIS (R.A.) - Pathology of tumours.
Butterworth, London, 1948, 453-466

WILLIS (R.A.) - The spread of tumours in the human body. Butterworth, London, 1952, 142 et 190

WOHL (G.T.) - Vertebral metastasis in renal carcinoma. An anatomic correlation. Am. J. Roentgol., 1956, 75, 930-937

ZAK (F.G.), HOLZNER (J.H.), SINGER (E.J.) et POPPER (H.) - Renal and pulmonary tumors in rats fed dimethylnitrosamine Cancer Research, 1960, 20, 96-99

ZOLLINGER (H.U.) - Durch chronische Bleivergiftung erzeugte Nirenadenome und-carcinome bei Ratten und ihre Beziehungen zu den entsprechenden Neubildungen des Menschen. Virchow's Arch. Path. anat., 1953, 323, 694-710

-==-==-==-==-==-

TABLE DES MATIERES

		Pages
I -	INTRODUCTION	1
II -	Eléments d'embryologie et d'histologie normale	3
III -	Généralités	6
IV -	Etude morphologique	9
	a) macroscopique	9
	b) microscopique	12
V -	Histogénèse	19
VI -	Etude des métastases	30
VII -	Remarques anatomo-cliniques	36
	a) générales	36
	b) radiologiques	39
	c) physiopathologiques	41
	d) liées aux métastases	45
VIII -	Eléments de pronostic	48
IX -	Conclusions	51